Travail du Laboratoire d'Anatomie de la Faculté de Médecine de Montpellier (M. Gilis, professeur)

N° 67

ÉTUDE

SUR

LES LIGAMENTS DU PÉRICARDE

CHEZ L'HOMME

THÈSE

Présentée et publiquement soutenue à la Faculté de Médecine de Montpellier

Le 11 Juillet 1903

PAR

M. HENRI ROUVIÈRE

Né le 23 décembre 1875 au Bleymard (Lozère)

PROSECTEUR A LA FACULTÉ DE MÉDECINE

LAURÉAT DE LA FACULTÉ DE MÉDECINE, MENTION TRÈS HONORABLE (1894-1895)

EXTERNE DES HÔPITAUX (1896-1897)

INTERNE PROVISOIRE DES HÔPITAUX (1900)

AIDE D'ANATOMIE (1898-1899)

Pour obtenir le grade de Docteur en Médecine

MONTPELLIER

IMPRIMERIE G. FIRMIN, MONTANE ET SICARDI

3, rue Ferdinand-Fabre et quai du Verdanson

1903

PERSONNEL DE LA FACULTÉ

MM. MAIRET (✻) . . . . . Doyen
FORGUE . . . . . Assesseur

Professeurs

Clinique médicale	MM. GRASSET (✻).
Clinique chirurgicale	TEDENAT.
Clinique obstétric. et gynécol	GRYNFELTT.
— — ch. du cours, M. Puech .	
Thérapeutique et matière médicale. . . .	HAMELIN (✻)
Clinique médicale	CARRIEU.
Clinique des maladies mentales et nerv.	MAIRET (✻).
Physique médicale.	IMBERT
Botanique et hist. nat. méd.	GRANEL.
Clinique chirurgicale.	FORGUE.
Clinique ophtalmologique.	TRUC.
Chimie médicale et Pharmacie	VILLE.
Physiologie.	HEDON.
Histologie	VIALLETON
Pathologie interne.	DUCAMP.
Anatomie.	GILIS.
Opérations et appareils	ESTOR.
Microbiologie	RODET.
Médecine légale et toxicologie	SARDA.
Clinique des maladies des enfants	BAUMEL.
Anatomie pathologique	BOSC
Hygiene.	BERTIN-SANS.

Doyen honoraire : M. VIALLETON.
Professeurs honoraires :
MM. JAUMES, PAULET (O. ✻), E. BERTIN-SANS (✻)

Chargés de Cours complémentaires

Accouchements.	MM. PUECH, agrégé.
Clinique ann. des mal. syphil. et cutanées	BROUSSE, agrégé.
Clinique annexe des mal. des vieillards. .	VEDEL, agrégé.
Pathologie externe	IMBERT L., agrégé
Pathologie générale	RAYMOND, agrégé

Agrégés en exercice

MM. BROUSSE	MM. VALLOIS	MM. IMBERT
RAUZIER	MOURET	VEDEL
MOITESSIER	GALAVIELLE	JEANBRAU
DE ROUVILLE	RAYMOND	POUJOL
PUECH	VIRES	

M. H. GOT, *secrétaire.*

Examinateurs de la Thèse

MM. GILIS, *président.*	MM. MOURET, *agrégé.*
HEDON, *professeur.*	JEANBRAU, *agrégé.*

La Faculté de Médecine de Montpellier déclare que les opinions émises dans les Dissertations qui lui sont présentées doivent être considérées comme propres à leur auteur ; qu'elle n'entend leur donner ni approbation, ni improbation

A MON MAITRE

MONSIEUR LE PROFESSEUR GILIS

H. ROUVIÈRE.

AVANT-PROPOS

Sur les conseils de notre maître, M. le professeur Gilis, nous avons entrepris l'étude du péricarde.

Nous nous étions tout d'abord proposé de réunir en un travail d'ensemble nos recherches sur les différentes parties de l'anatomie de cet organe. Des circonstances toutes matérielles nous obligent à distraire de ce tout un des chapitres complètement achevés et de présenter comme sujet de thèse inaugurale l'étude des ligaments du péricarde.

Notre travail sera complété, et nous publierons ultérieurement les chapitres ayant trait à la séreuse, à la vascularisation et au développement.

Les nombreux obstacles qui se sont à chaque instant présentés sous nos pas ont été levés grâce à la savante direction de notre maître M. le professeur Gilis. Aussi est-ce pour nous un devoir des plus agréables d'assurer notre maître de notre affection respectueuse, dévouée, inaltérable. Nous le prions d'accepter la dédicace de ce travail, fait dans son laboratoire.

Nous avons pu, pendant nos études médicales, apprécier la haute bienveillance de M. le professeur Mairet, doyen de la Faculté de Médecine de Montpellier. Nous lui adressons l'hommage de notre respectueuse reconnaissance.

Nous n'oublierons jamais les marques de sympathie et les savants conseils que nous a donnés M. le professeur-agrégé Mouret. Qu'il lui plaise d'accepter l'expression de notre gratitude.

L'Université de Montpellier n'est pas notre seule créancière. Nous avons étudié, dans le laboratoire de M. le professeur Tourneux, le développement du péricarde. Si nous apportons prochainement quelques faits nouveaux sur ce chapitre d'embryologie, nous le devrons à l'éminent professeur d'histologie et d'embryologie de Toulouse. Nous garderons toujours un souvenir respectueux et reconnaissant de l'accueil bienveillant et de la savante direction que tout travailleur est sûr de trouver auprès de M. le professeur Tourneux.

Nous n'aurons garde d'oublier, à ce même point de vue, l'accueil que nous avons reçu auprès de M. Launois, professeur-agrégé à la Faculté de Médecine de Paris. C'est dans son laboratoire que nous avons été initié à la technique histologique. Qu'il veuille bien croire à notre dévouement, à notre reconnaissance et à notre respect.

ÉTUDE

SUR

LES LIGAMENTS DU PÉRICARDE

CHEZ L'HOMME

DIVISION DU SUJET. — TECHNIQUE

Les ligaments du péricarde considérés dans leur ensemble doivent, à notre avis, être divisés en deux groupes : un *groupe inférieur* et un *groupe supérieur*.

a) *Groupe inférieur*. — Ce groupe comprend les ligaments qui rattachent la partie inférieure du péricarde au centre phrénique et à la partie inféro-antérieure du thorax.

b) *Groupe supérieur*. — Celui-ci est formé par l'ensemble des ligaments et expansions fibro-aponévrotiques, qui relient la tunique fibreuse du péricarde à différentes formations du système aponévrotique antérieur du cou.

Pour permettre au lecteur de vérifier notre description, nous indiquerons en quelques mots la technique que nous avons adoptée pour nos recherches. Les deux premières parties de notre travail seront consacrées à l'étude de ces deux groupes. Dans une troisième et dernière partie sera étudiée expérimentalement la fonction de ces diverses formations ligamenteuses.

Nous enlevons d'abord un large volet des parois costales droite et gauche en respectant, suivant le conseils de Lagoutte et Durand, la première côte en haut, et, en bas, les côtes sur lesquelles le diaphragme prend des insertions. Cela fait, la plèvre pariétale est ouverte. Il est alors possible d'extirper les poumons, dont on sectionne le pédicule au ras du tissu pulmonaire. Nous enlevons ensuite la plèvre pariétale.

Si l'on veut étudier les ligaments sterno-péricardiques, il faut, tout d'abord, scier transversalement la partie moyenne du sternum. On mobilise ensuite les deux fragments de l'os, que l'on soulève; alors, l'index promené sur la masse de tissu intermédiaire au sternum et au péricarde, reconnaît facilement le bord libre des ligaments sterno-péricardiques supérieur et inférieur.

Pour les disséquer, il faut se donner plus de jour et enlever toute la partie moyenne du sternum par deux traits de scie, passant l'un immédiatement au-dessous du manubrium, l'autre à deux ou trois centimètres au-dessus de l'appendice xiphoïde.

La même préparation permet d'étudier les connexions du péricarde avec la colonne vertébrale et avec les gros vaisseaux.

Il y a intérêt à vider la cavité abdominale, pour examiner minutieusement les adhérences de la région antérieure de la base du péricarde avec le diaphragme.

Enfin, pour se rendre compte des moyens d'attache qui unissent le péricarde à l'œsophage, à la trachée, aux bronches et au diaphragme, dans le voisinage de la veine cave inférieure, il est utile de réséquer les cinquième et septième vertèbres dorsales.

L'on peut ainsi aborder par derrière le médiastin postérieur.

I. — GROUPE INFÉRIEUR DES LIGAMENTS DU PÉRICARDE

Ils s'étendent, les uns entre le péricarde et le diaphragme (ligaments phréno-péricardiques), les autres entre le péricarde et la partie inférieure du plastron sternal (ligament sterno-péricardique inférieur).

A. — Connexions du péricarde avec le diaphragme

(Ligaments phréno-péricardiques)

Ces connexions sont connues depuis bien longtemps. Nous les trouvons signalées dans le *Manuel anatomique* de Riolan (1). Pour cet auteur, le péricarde est adhérent « tout autour du centre nerveux du diaphragme. »

Vésale (2) écrit que le péricarde est maintenu à sa place par une membrane transversale, d'une assez grande largeur, qui l'unit au diaphragme.

---

(1) Riolan. — Manuel anatomique, page 288. 1652.

(2) Vésale. — *Andreæ Vesalii opera omnia anatomica et chirurgica cura Hermanni Bœrhaave et Bernhardi Siegfried Albini.* T. II, p. 589. *Lugduni Batavorum*, 1725.

Winslow (1) dit quelques mots des attaches inférieures du péricarde. D'après lui, la zone d'adhérence du péricarde au diaphragme a une forme triangulaire, et comprend toute la portion de l'enveloppe du cœur, qui répond à la face plate ou inférieure de cet organe.

Toutefois, autant que nous sachions, ces connexions sont pour la première fois décrites avec de nombreux détails dans les œuvres posthumes de Lancisi (2), parues en 1738. Le péricarde, dit-il, est uni au diaphragme par un échange mutuel de fibres, « non pas seulement dans le centre du même diaphragme, mais aussi latéralement et surtout dans l'endroit où la veine cave inférieure perfore le septum... »

Sénac (3) est moins affirmatif que Lancisi ; il dit que l'adhérence du péricarde au diaphragme est très forte, et fait simplement remarquer qu'elle n'est pas la même partout et qu'elle est plus forte en avant et à droite.

Lieutaud (4) avait d'abord écrit que la portion inférieure du péricarde était fortement attachée à tout ce qu'elle rencontre de l'aponévrose du diaphragme, de laquelle on ne saurait la détacher.

Mais il s'est rétracté dans la suite, et dans un long mémoire sur des « observations anatomiques sur le cœur », il insiste longuement sur les attaches du péricarde avec le

---

(1) Winslow. — Exposition anatomique du corps humain, p. 595. Paris 1732.

(2) Lancisi. — *De motu cordis et anevrysmatibus ; opus posthumum.* — Naples, 1738.

(3) Sénac. — Traité de la structure du cœur, de son action et de ses maladies. T. I, l. 1, ch. 1, p. 8. Paris, 1789.

(4) Lieutaud.— Essais anatomiques, p. 217, 1742 ; — Histoire de l'Académie royale des sciences, 1752, p. 252.

diaphragme. Il délimite nettement les connexions des deux organes, qui se font par une continuité des fibres du muscle sur l'enveloppe du cœur : « Cette communication ne se voit que sur le contour elliptique de la face diaphragmatique du péricarde, encore avec quelques interruptions. L'intérieur de cette face aplatie ne contracte qu'une adhérence très légère par le tissu cellulaire. »

C'est également l'opinion de Portal (1), pour qui le péricarde, appliqué sur le centre tendineux du diaphragme, adhère à ses bords, mais non à son centre. A ce niveau, Portal a souvent trouvé de la graisse interposée entre les deux organes.

Pour Bichat (2), le péricarde « repose sans aucun intermède sur le centre aponévrotique du diaphragme. »

Bien plus tard, avec Meckel (3), l'on revient à la conception de Winslow. Meckel, en effet, décrit bien des fibres qui s'étendent du centre tendineux sur le feuillet externe de l'enveloppe cardiaque, mais il étend aussi la zone d'adhérence à toute la portion du péricarde qui répond à l'aponévrose centrale du diaphragme.

Si nous rappelions les descriptions faites par les anatomistes, depuis Meckel jusque vers la fin du XIXe siècle, nous trouverions les auteurs divisés en deux camps.

Les uns avec Winslow, Meckel, admettent que le pé-

---

(1) Portal. — Anatomie historique et pratique, par M. Lieutaud, nouvelle édition augmentée de diverses remarques historiques et critiques, par M. Portal, t. Ier, p. 373, Paris, 1776. — Cours d'anatomie médicale, ou éléments de l'anatomie de l'homme, t. III, p. 4. Paris, 1804.

(2) Bichat. — Traité d'anatomie descriptive, t. IV. Paris, 1823.

(3) Meckel. — Manuel d'anatomie générale, descriptive et pathologique. Trad. Jourdan et Breschet, t. II, p. 281. Paris, 1825.

ricarde est adhérent à toute la portion correspondante de la face tendineuse du diaphragme.

D'autres avec Morgagni (1), Theile (2), Bourgery (3), Luschka (4), Cruveilhier (5), Sappey (6), etc., pensent que des connexions solides n'existent que dans la portion antérieure de la face diaphragmatique du péricarde.

Aujourd'hui l'accord est fait sur ce point.

Après les minutieuses descriptions de Lagoutte et Durand (7), de Soulié et Raynal (8), de Cannieu (9), sur lesquelles nous reviendrons plus loin, l'on est unanime à reconnaître que l'adhérence entre le diaphragme et le péricarde ne répond qu'à une portion limitée de la face inférieure du péricarde.

Si l'accord est fait à ce point de vue, il n'en est pas de même en ce qui concerne certains détails des connexions inférieures du péricarde.

C'est ainsi, tout d'abord, que la zone d'adhérence a une

---

(1) Morgagni.– Recherches anatomiques sur le siège et les causes des maladies ; trad. par Désormeaux et Destouet. Paris, 1821.

(2) Theile. — Traité de myologie et d'angeiologie (trad. Jourdan). Encyclopédie anatomique, t. III, p. 382. 1843.

(3) Bourgery. — Anatomie descriptive ou physiologique, t. IV, p. 31. Paris, 1851.

(4) Luschka. — Die Anatomie des Menschen, t. I, f. 2. Tübingen, 1863.

(5) Cruveilhier. — Traité d'anatomie descriptive, cinquième édition ; t. III, p. 35. Paris, 1871.

(6) Sappey. — Traité d'anatomie descriptive, t. II, p. 469. Paris, 1888.

(7) Lagoutte et Durand. — Contribution à l'étude du péricarde. *Gazette hebdomadaire de médecine et de chirurgie*, p. 67, 1894.

(8) Soulié et Raynal. — L'anatomie du péricarde. *Journal de l'anatomie et de la physiologie*, p. 573, 1896.

(9) Cannieu. — Note sur l'anatomie du péricarde. *Archives cliniques de Bordeaux*, 1897.

étendue, en largeur et en profondeur, variable suivant les auteurs.

C'est ainsi, également, que les avis sont partagés au sujet des connexions du péricarde avec le diaphragme, au niveau de la veine cave inférieure. De nombreux anatomistes admettent, en effet, que la veine cave inférieure, aussitôt après sa sortie du diaphragme, pénètre dans le péricarde. D'autres, au contraire, avec Lagoutte et Durand, Soulié et Raynal, décrivent à cette même veine une portion intra-thoracique, comprise entre le trou quadrilatère et le point de pénétration de la veine dans le péricarde. Cette portion a, d'après les auteurs, de 1 cm. 5 à 2 cm. « L'on peut, ajoutent Lagoutte et Durand, passer le doigt entre la veine cave et le sac fibreux. »

La description du ligament phréno-péricardique droit subit fatalement le contre-coup de ces différences d'interprétation.

Si nous avons assez longuement insisté sur ce point d'historique, c'est parce que les recherches de quelques anciens anatomistes, de Lancisi et de Lieutaud, en particulier, semblent avoir été ignorées des auteurs qui, depuis le milieu du XIXe siècle, se sont tout particulièrement occupés de cette question. Ainsi, on lit dans nos traités classiques que Teutleben, le premier, a signalé le ligament phréno-péricardique droit. Or, Lancisi parle des attaches du péricarde avec le diaphragme autour de la veine cave inférieure, et Lieutaud fait de ce ligament une description fort détaillée, à laquelle Teutleben (1) a eu bien peu à ajouter, comme nous le montrerons plus loin.

---

(1) Teutleben. — Die Ligamenta suspensoria Diaphragmatis des Menschen (*Arch. für Anatomie*, p. 281, 1877).

Nos recherches nous ont permis de préciser et de compléter certains points de l'anatomie des connexions du péricarde avec le diaphragme. Nous nous proposons tout d'abord de démontrer que les connexions inférieures du péricarde constituent, pour leur plus grande partie, une dépendance du fascia endothoracique.

La relation qui existe entre ce fascia et les ligaments qui unissent le péricarde au diaphragme a été entrevue depuis fort longtemps.

Winslow (1), pour qui le médiastin est formé de deux feuillets, l'un membraneux, la plèvre, l'autre celluleux, remarque que ce dernier feuillet, adhérant au péricarde, quitte celui-ci pour se répandre sur la face supérieure du diaphragme.

Kaau-Boerhaave (2) décrit une lame de tissu cellulaire qui recouvre la partie charnue du diaphragme et qui, parvenue au péricarde, se lève sur les bords du *centre nerveux* et monte sur le péricarde qu'il enveloppe et dont il constitue la lame extérieure. Le mémoire de Lieutaud (3) est plus complet : « Une expansion aponévrotique, dit-il, qui recouvre sous la plèvre la partie charnue du diaphragme, qui peut être considérée comme la membrane propre de ce muscle, à laquelle semblent s'insérer les fibres charnues qui occupent sa surface, paraît se diviser, en rencontrant le bord du péricarde, en deux feuillets, dont l'extérieur monte sur la face convexe de ce sac, et l'intérieur

(1) Winslow. — Loc. cit.

(2) Kaau-Boerhaave. — *Perspiratio dicta Hippocrati per universum corpus anatomice illustrata*, p. 68, n° 151. Lugduni Batavorum, 1738.

(3) Lieutaud. — Loc. cit.

se répand sur la face plate... » Lieutaud ajoute que les bandes aponévrotiques qui du diaphragme se jettent sur le péricarde sont bien plus apparentes sur la partie du sac qui donne entrée à la veine cave inférieure.

Portal (1) dit que la lame de tissu cellulaire de Kaau-Boerhaave, — celle que Lieutaud décrit sur le diaphragme sous le nom d'expansion aponévrotique, — forme chez les vieillards les liens ligamenteux qui fixent le péricarde au diaphragme.

Luschka (2) va plus loin ; il pense que la lame fibreuse de l'enveloppe cardiaque constitue pour la plupart de ses éléments un prolongement du fascia endothoracique.

Voici de quelle manière nos observations nous ont permis d'envisager et de décrire les connexions du péricarde avec le diaphragme (3).

Si, après avoir enlevé les parois costales droite et gauche (en respectant, comme nous l'avons déjà indiqué, la première côte et les insertions costales du diaphragme), l'on extirpe les deux poumons, en sectionnant leur pédicule aussi loin que possible du péricarde, on a sous les yeux la plèvre pariétale. L'on peut ensuite décoller sans grande difficulté, à l'aide des doigts ou du manche du scalpel, la plèvre médiastine. Quant à la plèvre diaphragmatique, ce n'est qu'avec beaucoup de patience que l'on arrive à l'enlever complètement par petits lambeaux. Cela fait, l'on a mis ainsi à nu une lame de tissu sous-

(1) Portal. — *Loc. cit.*, p. 378.

(2) Luschka. — Die Anatomie des Menschen, t. I, p. 389. Tübingen 1862.

(3) Rouvière. — Comptes rendus de l'Association des Anatomistes. 5e session, Liège, 1903.

pleural. Cette nappe de tissu, partout continue, sauf au niveau du pédicule pulmonaire, où elle s'interrompt, est le *fascia endothoracique*.

Ce fascia double le feuillet pariétal de la plèvre dans toute son étendue et il forme ainsi une couche de séparation entre la séreuse pulmonaire d'une part, la paroi costale, le médiastin postérieur, le péricarde et la face supérieure du diaphragme en rapport avec la plèvre, d'autre part.

Il envoie de plus, comme l'ont signalé Lieutaud et Luschka, un prolongement entre la base du péricarde et la région correspondante du diaphragme. En effet, lorsque le fascia endothoracique qui tapisse ce muscle approche du centre phrénique et arrive ainsi à la région où le diaphragme entre en rapport avec le bord antérieur de la base du péricarde, il se dédouble. Un feuillet se continue en haut avec le fascia qui recouvre le péricarde fibreux; l'autre s'insinue entre la base du péricarde et le diaphragme et se continue en arrière avec la portion du fascia qui tapisse le médiastin postérieur. (Voir *fig.* 1).

Mais le fascia endothoracique, et c'est là le point important, a une disposition anatomique variable suivant la région que l'on considère.

Il constitue une nappe assez dense sur les parois latérales de la cavité thoracique. Il devient, en arrière, épais, mou et formé de tissu cellulaire lâche, pour tapisser les faces latérales du médiastin postérieur. Sur le diaphragme, le fascia endothoracique présente des caractères anatomiques différents suivant le point considéré.

Au voisinage des insertions costales du muscle et sur la partie du diaphragme en rapport avec la région postérieure de la base du péricarde, il est formé d'une con-

che, d'épaisseur variable, de tissu cellulaire lâche, plus ou moins riche en lobules adipeux.

Le fascia se modifie au fur et à mesure que l'on approche de la région où le diaphragme se met en rapport avec la partie antérieure et les bords latéraux de la base du péricarde ; il revêt peu à peu, en se rapprochant de ce dernier, les mêmes caractères anatomiques qu'il présente sur le sac fibreux péricardique.

C'est l'examen minutieux de cette dernière partie du fascia endothoracique, tapissant le péricarde et la région du diaphragme voisine du sac fibreux, qui nous donnera la clef de la disposition anatomique des connexions du péricarde avec le diaphragme, et de la signification morphologique des ligaments phréno-péricardiques.

Dans toute cette région, en effet, le fascia endothoracique a un aspect et une structure variables, suivant que l'on examine la couche superficielle, qui est immédiatement sous-pleurale, ou bien la couche profonde qui est directement en rapport avec le péricarde et le diaphragme.

Sous la séreuse pulmonaire, le fascia est formé d'une couche de tissu cellulaire lâche, dont l'épaisseur est très variable et dans laquelle rampent et se divisent de nombreux vaisseaux. Cette couche est, de plus, parfois très riche en graisse, dont les lobules sont, comme l'a montré Bourgery, surtout, très abondants au voisinage des principales ramifications vasculaires.

Dans sa couche profonde, le fascia devient plus dense et forme sur le péricarde une lame fibreuse, dont les fibres longitudinales ont une direction verticale et se prolongent sur la portion du diaphragme voisine du péricarde. Cette lame fibreuse de condensation du fascia endothoracique se fusionne en haut avec le tissu du sac fibreux

péricardique. En bas, elle est intimement unie au diaphragme, dont il est très difficile de la séparer.

Si donc nous suivons le fascia endothoracique de haut en bas, du péricarde au diaphragme, l'on voit qu'il y a continuité entre le fascia péricardique et le fascia diaphragmatique. Et, plus on approche de la périphérie du diaphragme, c'est-à-dire de ses insertions costales, plus la couche fibreuse tend à disparaître, le fascia n'étant plus représenté, au voisinage des insertions costales du diaphragme, que par une couche de tissu cellulaire lâche, d'épaisseur variable.

Mais lorsque la couche fibreuse passe du péricarde, avec lequel elle se fusionne, sur le diaphragme auquel elle est très adhérente, elle franchit le sillon formé en avant et sur les côtés par la rencontre de la face inférieure du péricarde avec le diaphragme. Elle forme à ce niveau une lame fibreuse très dense, résistante, qui réunit les deux organes : *les ligaments phréno-péricardiques* (*fig.* 1) sont les divers segments de cette lame fibreuse.

Ces ligaments ne constituent pas toutefois une lame continue tout autour du bord antérieur et des bords latéraux de la base du péricarde. Ils présentent, en certains endroits, des solutions de continuité, dues à ce fait que la couche fibreuse de cette partie du fascia endothoracique devient très mince et même disparaît totalement ; le fascia est alors représenté, au niveau de ces solutions de continuité, par une lame de tissu cellulaire, plus ou moins dense, plus ou moins chargée de graisse, souvent très riche en vaisseaux et qui représente la couche superficielle, celluleuse, du fascia.

Ces solutions de continuité, situées l'une à droite, l'autre à gauche, permettent de distinguer trois liga-

ments : les *ligaments phréno-péricardiques antérieur, droit et gauche.*

1° Ligament phréno-péricardique antérieur. — Ce ligament, intermédiaire aux deux autres, se trouve limité par les deux solutions de continuité de la lame fibreuse de condensation du fascia endothoracique.

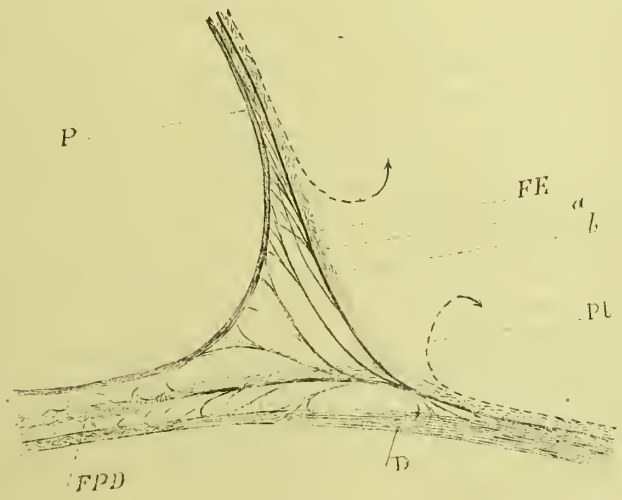

Fig. 1. — Schéma représentant la coupe antéro-postérieure du ligament phréno-péricardique antérieur.

P. Péricarde. — *FE.* Fascia endothoracique. — *a.* Sa portion celluleuse. — *b.* Sa portion fibro-aponévrotique. — *Pl.* Plèvre. — *D.* Diaphragme. — *FPD.* Prolongement interpéricardo-diaphragmatique du fascia endothoracique.

La figure 1, qui représente schématiquement la projection sur le diaphragme de la face inférieure du péricarde et des ligaments phréno-péricardiques, met en évidence mieux que toute description, la situation du ligament, phréno-péricardique antérieur, son étendue sur le pourtour de la face inférieure du péricarde et ses rapports avec les deux autres ligaments. Cette figure montre que

le ligament phréno-péricardique antérieur répond à tout le bord antérieur et empiète sur le bord latéral droit de la surface diaphragmatique du péricarde. Ses limites, à droite, sont assez précises ; il s'arrête à 2 centimètres environ de la veine cave inférieure. Il est éloigné de 3 centimètres et demi à 4 centimètres du ligament phréno-péricardique droit ; il en est séparé par du tissu cellulaire, qui représente seul à ce niveau le fascia endothoracique.

A gauche, le nerf phrénique limite généralement le ligament phréno-péricardique antérieur. Ce ligament se trouve donc partiellement en rapport avec le bord postéro-latéral gauche du péricarde. Chez certains sujets, il dépasse le nerf phrénique gauche ; il se rapproche ainsi plus ou moins du ligament phréno-péricardique gauche, quand ce dernier existe.

Mais les connexions du bord antérieur du péricarde avec le diaphragme ne sont pas représentées par une simple ligne qui, sur une coupe, indiquerait l'épaisseur du ligament phréno-péricardique antérieur. Ces connexions ont, en effet, une certaine étendue dans le sens antéro-postérieur, c'est-à-dire qu'elles empiètent sur la partie antérieure de la base du péricarde ; voici comment :

Lorsque le fascia arrive tout près du bord antérieur de la base du péricarde, il se dédouble, comme le montre la figure 1. Un feuillet, celui que nous venons d'étudier longuement, se continue sur le péricarde ; l'autre s'insinue entre la base du péricarde et le diaphragme et se continue avec le prolongement du fascia que l'on trouve dans cette région.

Mais le fascia qui va du diaphragme sur le péricarde est formé de deux couches : l'une superficielle, celluleuse ; l'autre profonde, fibreuse, qui forme le ligament.

La lame fibreuse ne passe pas tout entière du diaphragme sur le péricarde pour former le ligament phréno-péricardique antérieur. Elle se dédouble, comme le fascia : une première partie antérieure forme le ligament proprement dit ; l'autre se continue en arrière avec le tissu cellulaire du fascia interpéricardo-diaphragmatique. Ce prolongement fibreux postérieur ne va pas loin ; il ne correspond qu'à la partie antérieure de la base du péricarde. A ce niveau, il adhère, d'une part, au diaphragme, d'autre part, au péricarde par de minces lames fibreuses, résistantes, qui élargissent ainsi la zone de connexion antérieure des deux organes (voir *fig.* 3).

L'on comprend maintenant pourquoi certains auteurs, et parmi eux Lagoutte et Durand, ne limitent pas les connexions antérieures du péricarde avec le diaphragme à une simple ligne ; par la disposition que nous venons d'indiquer, ces connexions s'étendent, en profondeur, d'avant en arrière et beaucoup plus à droite qu'à gauche. Nous avons représenté en pointillé sur la figure schématique 1 toute cette zone de fusion intime de la face inférieure du péricarde avec le diaphragme.

En arrière de cette région très adhérente, la base du péricarde n'est que lâchement réunie au diaphragme. Nous avons dit, en effet, que le prolongement du fascia, qui s'interpose entre le diaphragme et le péricarde, était dans la région postérieure formé de tissu cellulaire souvent riche en graisse. Cette lame n'est que très faiblement réunie aux deux organes voisins par de très fins tractus fibreux qu'une faible pression détruit aisément. L'adhérence, à ce niveau, est si faible qu'une injection de gélatine, comme le disent Soulié et Raynal, sépare facilement le centre phrénique du sac fibreux péricardique.

2° Ligament phréno-péricardique droit. — Nous avons signalé, au début de ce chapitre, que ce ligament a été décrit depuis fort longtemps. Signalé par Lancisi, il est quelque temps après décrit avec beaucoup de minutie par Lieutaud, qui, après avoir décrit dans leur ensemble les bandes aponévrotiques réunissant le diaphragme au pourtour du péricarde, ajoute : « C'est donc du bord de l'ouverture du diaphragme qui donne entrée à la veine cave, que viennent ces bandes tendineuses qu'on peut découvrir, même sans préparation, à travers la plèvre, lorsque la graisse ne les cache point : elles se croisent en montant sur le péricarde, qui forme dans cet endroit une espèce d'entonnoir qui embrasse la veine, c'est-à-dire que les antérieures recouvrent les postérieures, et forment par leur entrelacement un réseau tendineux lâche, qu'on perd de vue à plus ou moins de distance du diaphragme ; cependant on peut suivre dans quelques vieux sujets ces fibres tendineuses très sensibles et très manifestes, jusqu'à l'entrelacement qui borde l'ouverture de la veine pulmonaire droite et inférieure, dont je parlerai bientôt. Ces fibres ou plutôt ces cordons, communiquant avec les plexus tendineux qui occupent l'entrée des deux veines, étaient aussi distincts dans un homme de soixante-dix ans, que les bandes que l'on observe dans le centre tendineux du diaphragme. (1) »

Les recherches faites depuis ont bien peu ajouté à la magistrale description de Lieutaud. Bien plus, les auteurs, qui, depuis Portal jusqu'à nos jours, se sont tout particulièrement occupés de cette question, paraissent avoir

(1) Lieutaud. — Histoire de l'Académie royale des sciences. — Observations anatomiques sur le cœur, p. 252. Année 1752. Paris, 1756.

ignoré le travail de Lieutaud. Ainsi Teutleben, à qui l'on attribue la première description de ce ligament, dit ceci : « Si on met sur le dos la partie supérieure du cadavre, détaché de la partie inférieure au-dessous du diaphragme, et que l'on exerce sur le centre tendineux une pression constante assez forte, on sent alors très nettement sur la surface externe du foramen quadrilatum cette bande de fascia » (ligament phréno-péricardique droit). « Elle se laisse facilement isoler du péricarde sur une largeur de 2-3 centim. Elle s'étend en haut jusqu'au bord inférieur du pédicule pulmonaire, auquel elle s'attache par une partie de ses fibres, tandis qu'une autre portion se perd sur la face antérieure du pédicule pulmonaire. Parfois, on peut poursuivre une partie de cette bande en haut jusqu'au bord supérieur du pédicule pulmonaire, par conséquent jusqu'à la région où vient s'attacher la bande de fascia venant d'en haut. Une partie de ce ligament avait été décrite par Luschka. Il parle du bord du foramen quadrilatum qui envoie un nombre de fascicules tendineux au feuillet pariétal de la poche cardiaque ; mais il ne dit pas qu'ils se prolongent jusqu'au pédicule pulmonaire. (1) »

Si Luschka n'en parle pas, Lieutaud avait décrit plus complétement ce ligament et sa terminaison supérieure, plus de cent ans auparavant.

Nous avons constamment trouvé ce ligament phréno-péricardique droit. Il se présente sous la forme d'une membrane mince et résistante, en rapport avec la paroi postéro-externe de la veine cave inférieure sur laquelle il *paraît* se mouler ; — nous démontrerons, en effet, plus loin que l'accolement est apparent et qu'il n'y a entre le

---

(1) Teutleben ; *loco citato.*

ligament et la veine qu'un rapport médiat. — Il présente donc deux faces : l'une postéro-externe, l'autre antéro-interne. Cette dernière est concave, et sa concavité, qui embrasse le tronc veineux, est d'autant plus marquée que l'on examine le ligament plus près du diaphragme.

Il part du rebord postéro-externe du trou quadrilatère et monte verticalement *en diminuant de largeur*. Il arrive ainsi au-dessous du pédicule pulmonaire. A ce niveau, les fibres qui le composent s'éparpillent en éventail ; les unes se perdent sur les gaines fibreuses des veines pulmonaires, les autres, en décrivant des anses, passent en avant ou en arrière du pédicule pour se confondre avec le sac fibreux.

Ce ligament présente certains détails de conformation, entrevus par Lieutaud, qui n'ont pas été étudiés jusqu'à aujourd'hui et sur lesquels nous insisterons un peu.

Comme le ligament phréno-péricardique antérieur que nous avons décrit précédemment, il est constitué par le feuillet fibreux de condensation du fascia endothoracique. Mais, en outre de cet élément principal de constitution, le ligament phréno-péricardique droit a ceci de particulier qu'il est renforcé par des fibres tendineuses. Les unes proviennent de la bandelette demi-circulaire, les autres de la bandelette oblique ou antéro-postérieure de Bourgery. Si l'on examine attentivement la face postéro-externe de ce ligament, on voit ces deux groupes de fibres tendineuses converger l'un vers l'autre, et les fibres qui les composent s'éparpiller dans le ligament. Elles s'entrecroisent ainsi à une hauteur variable et sous des angles divers, et se confondent enfin avec le tissu fibreux du ligament. A 2 centim. au-dessus du trou quadrilatère, il n'est plus possible de distinguer microscopiquement les fibres tendineuses.

Ces détails sont faciles à suivre sur la *figure* 2 et sur la *figure* 13, *hors texte*.

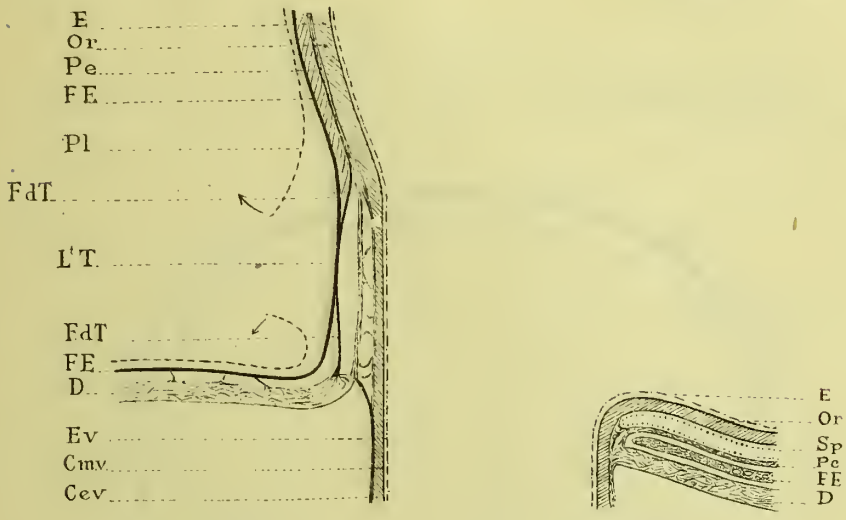

Fig. 2. — Schéma représentant la coupe frontale du ligament phréno-péricardique droit.

E. Endocarde : *Or.* Oreillette ; *Pé.* Péricarde ; *F.E.* Fascia endothoracique ; *Pl.* Plèvre ; *F.d.T.* Faisceaux tendineux d'origine diaphragmatique du ligament phréno-péricardique droit ; *Lt T.* Ligament phréno-péricardique droit ; *D.* Diaphragme ; *Ev. Cmv. Cev.* Parois de la veine cave inférieure.

Telle est la disposition générale.

Nous avons toutefois pu observer certaines variétés. Ainsi les fibres tendineuses qui entrent dans la constitution du ligament peuvent former des fascicules plus ou moins importants. Deux fois, sur 22 sujets, nous avons vu un faisceau important de fibres tendineuses, provenant de la bandelette oblique monter verticalement en renforçant le bord postérieur du ligament phréno-péricardique droit, jusqu'au pédicule pulmonaire. Sur un de ces deux sujets, ce faisceau mesurait, à 1 centimètre au-dessus du trou quadrilatère, 3 à 4 millimètres de largeur ; arrivées au pédicule, les fibres du faisceau tendineux décrivaient des anses autour des veines pul-

monaires droites, et se confondaient enfin avec le péricarde fibreux.

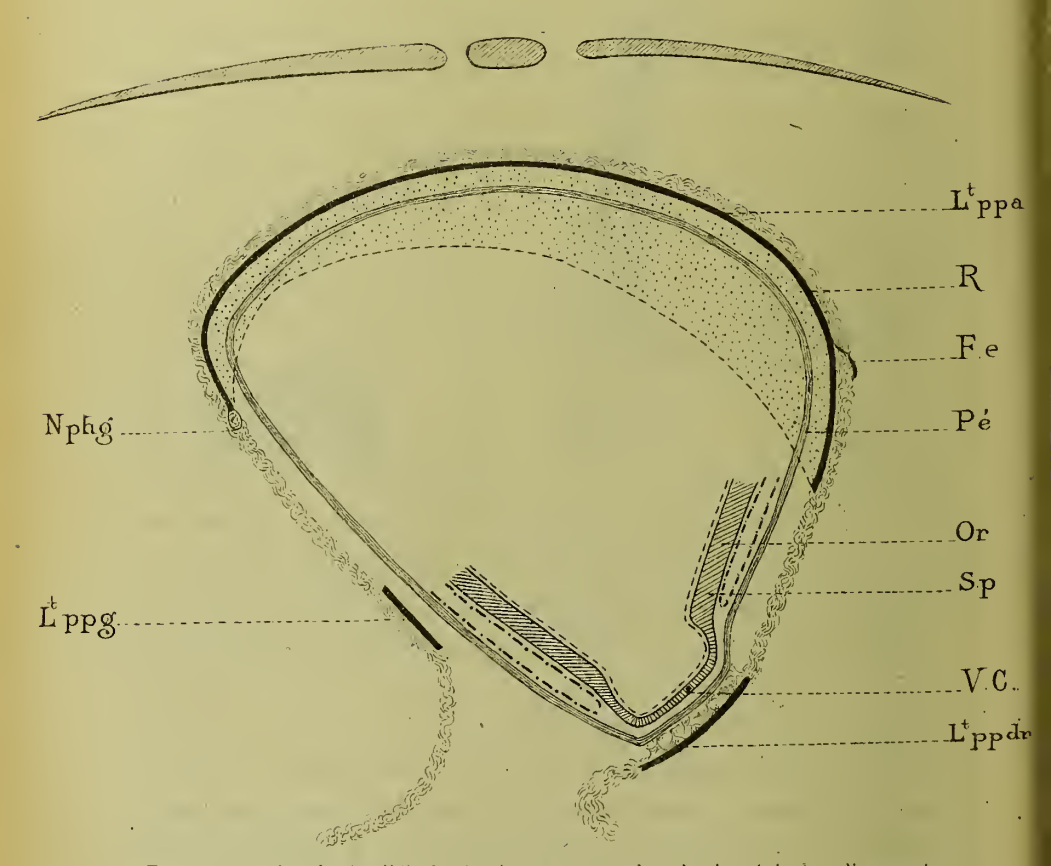

Fig. 3. — (D'après Soulié). Projection sur un plan horizontal des ligaments phréno-péricardiques.

L^t p.p.a. Ligament phréno-péricardique antérieur ; *R.* Prolongement sous-péricardique de ce ligament ; *F.e.* Fascia endothoracique ; *Pé.* Péricarde : *Or.* Paroi de l'oreillette : *S.p.* Séreuse péricardique : *V C.* Veine cave inférieure : *L^t p.p.dr.* Ligament phréno-péricardique droit : *N.ph g.* Nerf phrénique gauche ; *L^t p.p.g.* Ligament phréno-péricardique gauche.

3° Ligament phréno-péricardique gauche. — Teutleben s'exprime ainsi : du côté gauche comme du côté droit, on voit sortir du centre tendineux une bande de fascia s'appliquant au feuillet externe de la poche cardiaque, bande

qui s'étend, en haut, vers le bord inférieur du pédicule pulmonaire. Teutleben ajoute que du côté gauche ce ligament est beaucoup moins développé que du côté droit.

Soulié (1) lui donne beaucoup moins d'importance que Teutleben. Il le décrit comme constitué par un mince trousseau fibreux, qui s'étend du centre phrénique au sac fibreux péricardique, où il affecte, au-dessous du pédicule pulmonaire, la même disposition que le ligament phréno-péricardique droit.

Moins heureux que Teutleben et Soulié, nous devons dire que ce ligament nous a paru inconstant.

Sur les 22 sujets qui ont servi à nos recherches sur les connexions du péricarde avec le diaphragme, nous ne l'avons trouvé que dans un tiers des cas environ, tel que le décrit Soulié. Sur les autres sujets, il manquait totalement ou était seulement représenté par quelques rares filaments fibreux peu résistants, perdus dans la portion profonde ou péricardique du fascia endothoracique.

4° Espaces interligamenteux. — Ainsi se présentent sur le cadavre les trois ligaments phréno-péricardiques.

Si nous faisons abstraction des fibres tendineuses qui renforcent le ligament phréno-péricardique droit, ces ligaments sont formés par le feuillet fibreux de condensation du fascia endothoracique.

Dans l'espace compris entre ces ligaments, le fascia n'est plus représenté que par une lame de tissu cellulaire.

---

(1) Soulié. — *Traité d'anatomie humaine,* publié par Poirier et Charpy. T. II, fasc. 2, p. 619, 2e éd. Paris 1902.

Nous ne dirons qu'un mot de ces lames de tissu cellulaire, interligamenteuses.

Entre le ligament phréno-péricardique gauche et le ligament antérieur, la lame celluleuse, peu épaisse, a une étendue d'autant plus grande que le ligament gauche est moins développé et que le ligament antérieur empiète moins sur le bord postérieur et gauche de la base du péricarde. Parfois, de minces filaments fibreux, sortes de ligaments phréno-péricardiques en miniature, existent, perdus dans la profondeur de la lame cellulaire. Ces filaments nous ont paru être d'autant plus nombreux que le ligament gauche était plus faible ou absent. Ces fascicules fibreux ont la même origine et la même signification morphologique que les ligaments phréno-péricardiques proprement dits.

A droite, entre les deux ligaments antérieur et droit, se trouve une lame de tissu cellulaire lâche, très épaisse, très vasculaire, surtout riche en veines, et qui renferme dans son épaisseur un à trois ganglions lymphatiques.

5° Connexions directes du péricarde avec le diaphragme au niveau de l'orifice diaphragmatique de la veine cave inférieure. — Les ligaments que nous venons de décrire ne constituent pas, à notre avis, les seuls moyens d'attache du péricarde avec le diaphragme.

On sait déjà que les rapports du péricarde avec le diaphragme, autour de la veine cave inférieure, sont envisagés d'une façon différente suivant les auteurs.

La question est celle-ci : le péricarde se continue-t-il sur la veine cave inférieure jusqu'à l'orifice diaphragmatique, ou bien, y a-t-il une portion intra-thoracique et extra-péricardique de la veine cave inférieure ?

Voici ce que nos observations nous ont montré à ce sujet :

Si, après avoir isolé et écarté en arrière le ligament phréno-péricardique droit, l'on incise le péricarde au-dessus du point d'abouchement de la veine cave inférieure dans l'oreillette, et si l'on prolonge l'incision en bas, jusqu'au diaphragme, l'on voit que, au-dessous du cul-de-sac séreux qui entoure presque complètement l'orifice de cette veine, le péricarde se continue sur la veine cave inférieure sus-diaphragmatique en lui formant une gaine, et que cette gaine se prolonge jusqu'au trou quadrilatère (voir *figure* 14 *hors texte*). Ce prolongement du sac fibreux est d'ailleurs facilement isolable, à la sonde cannelée, de la paroi veineuse, à laquelle il n'est rattaché que par de fins tractus de tissu conjonctif.

Cette disposition se voit aussi bien et aussi facilement chez le fœtus que chez l'adulte.

Les coupes de sujets congelés montrent la même disposition.

Il n'y a donc pas de portion intra-thoracique et extra-péricardique de la veine cave inférieure. Le péricarde qui engaine la partie sus-diaphragmatique de la veine cave inférieure forme une des attaches les plus puissantes du sac fibreux au diaphragme.

Lagoutte et Durand donnent à l'appui de leur opinion, d'après laquelle il y aurait au-dessus du diaphragme une portion extra-péricardique de la veine cave inférieure, l'argument que voici : « Les plèvres enlevées, disent ces auteurs, on voit qu'il existe au-dessus du diaphragme une *portion extra-péricardique de la veine cave*. Cette partie, longue de 1 centimètre et demi à 2 centimètres, est oblique de bas en haut et de droite à gauche. *On peut tou-*

jours, avec le doigt, et sans rien déchirer, passer entre la veine et le sac fibreux » (1).

Mais l'on peut toujours passer le doigt entre deux membranes qui ne sont séparées que par une mince couche de tissu cellulaire.

En résumé :

1° Le *fascia endothoracique,* qui double la séreuse pulmonaire, se condense en partie au niveau du péricarde, pour former une lame fibreuse qui se prolonge sur la région voisine du diaphragme. Cette lame fibreuse forme, en passant sur le sillon de séparation du péricarde et du diaphragme, les trois ligaments phréno-péricardiques ;

2° Le *ligament antérieur* n'est pas simplement représenté par une membrane fibreuse réunissant les deux organes. Il est renforcé en arrière par des filaments fibreux réunissant la partie antérieure de la base du péricarde à la région correspondante du centre phrénique. Cela est dû à ce que la membrane fibreuse de renforcement du fascia s'est dédoublée, comme le fascia lui-même, en deux parties : l'une antérieure, forme le ligament proprement dit ; l'autre postérieure, interpéricardo-diaphragmatique, se prolonge sous la partie antérieure de la base du péricarde sur une profondeur de $0^{cm},5$ à 1 centimètre et fait adhérer en cette région le péricarde au diaphragme ;

3° Le *ligament gauche* est inconstant. Quand il existe, il est d'aspect et de dimensions très variables ;

4° Le *ligament droit* présente ceci de particulier, d'être renforcé par des faisceaux tendineux provenant des bandelettes qui bordent le trou quadrilatère ;

---

(1) Lagoutte et Durand. — Loc. cit.

5° Sur le pourtour antéro-latéral de la base du péricarde, les espaces qui séparent les ligaments les uns des autres sont comblés par une lame de tissu cellulaire lâche qui représente seule, en ces endroits le, fascia endothoracique. L'on trouve parfois, disséminés dans la profondeur de ces lames de tissu cellulaire, surtout sur le bord postéro-latéral gauche, de rares filaments fibreux, qui vont du diaphragme au sac péricardique et qui représentent de minuscules ligaments phréno-péricardiques ;

6° Le péricarde est, de plus, intimément uni au diaphragme par une gaîne que le sac fibreux forme autour de la portion sus-diaphragmatique de la veine cave inférieure.

B. — Connexions du péricarde avec la partie inférieure du plastron sternal.

(Ligament sterno-péricardique inférieur)

Signalé par quelques anatomistes du XVIIIe siècle, décrit avec beaucoup de détails par Luschka d'abord, par Soulié et Reynal ensuite, le ligament sterno-péricardique inférieur nous a paru surtout intéressant, en raison des nombreuses variations individuelles qu'il présente.

Il est situé dans la masse de tissu cellulo-graisseux qui remplit l'évasement inférieur que présente le médiastin antérieur, entre le péricarde en arrière, le sternum en avant, le diaphragme en bas.

Il s'étend de l'extrémité inférieure du sternum et de l'appendice xiphoïde, au péricarde qu'il atteint dans sa portion inférieure. L'insertion sternale se trouve placée plus bas que l'insertion péricardique.

Il forme en général une lame fibreuse, placée de champ

et dont les faisceaux fibreux ont une direction oblique en haut et en arrière.

Sa forme est triangulaire, à sommet supérieur. Sa longueur est de 2 à 3 cent. environ. Telle est la disposition générale de ce ligament.

Variations. — Nous avons déjà remarqué que les variations étaient très nombreuses. Nous les signalerons ; et afin d'apporter plus de clarté et de précision à cette étude, nous distinguerons :

1° les variations d'insertions,
2° — de direction,
3° — de dimensions,
4° — de nombre.

1° Variations d'insertions. — Nous étudierons séparément les insertions thoraciques et les insertions péricardiques.

A. — *Insertions thoraciques.* — *a*) Le ligament peut se fixer à l'appendice xiphoïde et à la partie voisine du sternum, sur la ligne médiane, c'est-à-dire entre les insertions sternales du triangulaire du sternum. Dans ce cas, les faisceaux fibreux qui le composent adhèrent solidement à l'os.

b) Le ligament peut se fixer latéralement sur l'aponévrose qui recouvre le muscle triangulaire du sternum. Il paraît n'être alors qu'une simple expansion de l'aponévrose.

c) Que les attaches thoraciques se fassent sur la ligne médiane ou bien sur l'aponévrose du triangulaire, elles

peuvent remonter plus ou moins haut ou se rapprocher plus ou moins du diaphragme.

En haut, l'insertion sternale ne remonte pas en général à plus de 2 cent au-dessus de l'appendice xiphoïde. Nous avons, toutefois, sous les yeux une préparation où le ligament s'insère à gauche sur l'aponévrose du triangulaire ; la ligne d'attache s'étend depuis le septième cartilage costal en bas, jusqu'à l'extrémité sternale du cinquième, en haut.

En bas, le ligament s'arrête le plus souvent un peu au-dessus des faisceaux correspondants du diaphragme dont il est séparé par du tissu cellulo-graisseux. Il n'est cependant pas rare de voir le ligament se prolonger plus bas et venir adhérer aux faisceaux sternaux du diaphragme.

d) La ligne d'attache thoracique du ligament a généralement une direction verticale ou se rapprochant beaucoup de la verticale. Elle est quelquefois oblique, soit de haut en bas et de gauche à droite, soit, disposition plus fréquente, de haut en bas et de droite à gauche. La ligne d'attache croise dans ces divers cas la ligne médiane, et le ligament peut se fixer à la fois sur les cartilages costaux, sur l'aponévrose des triangulaires droit et gauche, sur le sternum ou l'appendice xiphoïde.

e) Nous dirons plus loin que le ligament n'est pas toujours unique, qu'il peut être double ou même triple ; les attaches thoraciques sont alors multiples, d'étendue et de direction très variables.

B. — *Insertions péricardiques.* — Le ligament se perd sur le péricarde fibreux dans une étendue qui varie entre 5 et 3 centimètres.

Le point où le ligament commence à se fusionner en

bas avec la poche cardiaque se trouve à la hauteur de l'extrémité sternale de la sixième côte.

L'extrémité supérieure de l'insertion péricardique se trouve habituellement à la hauteur de l'extrémité sternale du cinquième cartilage costal ; elle peut arriver à la hauteur du quatrième espace intercostal, et même de l'extrémité sternale du quatrième cartilage costal.

La terminaison péricardique du ligament a une forme linéaire. Elle se trouve rarement sur la ligne médiane. Le plus souvent, elle est déjetée soit à droite, soit à gauche. Elle est verticale ou oblique. Elle est multiple, lorsqu'il y a plusieurs attaches thoraciques.

2° Variations de direction. — Les nombreuses variations des terminaisons thoracique et péricardique de ce ligament permettent d'entrevoir la grande variabilité de direction qu'il présente. Nous n'essaierons pas d'analyser les différentes directions remarquées au cours de nos recherches. Comme Luschka, nous avons trouvé que le ligament sterno-péricardique inférieur était le plus souvent dirigé de bas en haut, d'avant en arrière et de droite à gauche.

3° Variations de dimensions. — *a)* La longueur du ligament, mesurée de la partie la plus élevée de l'insertion thoracique à la partie la plus élevée de l'insertion péricardique, varie entre 2 et 6 centimètres.

b) En mesurant la largeur à égale distance des deux attaches du ligament, nous avons trouvé comme chiffres extrêmes 8 et 4 centimètres.

Luschka attribue de $0^{cm},4$ à $0^{cm},6$ de largeur au ligament sterno-péricardique inférieur. Il est à croire que l'auteur allemand a mesuré l'étendue de la terminai-

son péricardique. Malgré cela, les chiffres donnés par Luschka sont encore faibles, car certains ligaments mesurent à leur terminaison péricardique jusqu'à 2 cm. 5 et 3 centimètres.

1° Variations de nombre. — Le ligament est le plus souvent unique.

Dans 1/8 des cas environ, nous avons trouvé, sur le même sujet, deux, quelquefois trois ligaments.

Ils sont, ou bien placés de champ, ou bien superposés, suivant que la ligne d'attache thoracique a une direction verticale ou oblique.

La *signification* de ce ligament n'est pas encore nettement établie. Avec Soulié et Raynal nous pensons qu'il représente une portion du méso-péricarde antérieur, dans laquelle « se sont développées, par suite des mouvements du cœur et du péricarde, des fibres élastiques, telles qu'on en observe dans les ligaments destinés à limiter les mouvements dans un sens déterminé ». (1)

Si plusieurs portions du méso-péricarde se différencient de cette même manière, il se forme, pour ces mêmes raisons, plusieurs ligaments sterno-péricardiques inférieurs.

Ajoutons enfin que, d'après Luschka (2), le ligament sterno-péricardique inférieur joue probablement un *rôle* dans le retrait systolique de la moitié inférieure du sternum, retrait qui, d'après Skoda, est un signe certain de la soudure du cœur avec l'enveloppe cardiaque.

---

(1) Soulié et Raynal. — *Loc. cit.*
(2) Luschka. — *Loc. cit.*

II. — GROUPE SUPÉRIEUR DES LIGAMENTS DU PÉRICARDE

Ces ligaments dépendent tous du système aponévrotique antérieur du cou. Quelques-uns prennent entièrement ou partiellement attache sur le squelette de la partie supérieure de la cage thoracique ; la dissection montre cependant que ces formations ligamenteuses se rattachent toujours au système des aponévroses cervicales.

L'examen des travaux si nombreux parus jusqu'à aujourd'hui sur les aponévroses du cou, permet de constater que les aponévroses cervicales constituent encore un *protée anatomique*, qui change de forme avec chaque observateur. Toutes les descriptions diffèrent, aussi bien pour la manière de les comprendre dans l'ensemble, que pour la façon dont on en décrit les détails, et, en particulier, les connexions avec le sac fibreux péricardique.

Blandin (1), en outre de l'aponévrose prévertébrale, distingue dans la région antérieure du cou trois feuillets aponévrotiques. De ces trois feuillets, le profond va adhérer à la partie postérieure de la première pièce du sternum, *sans aller plus loin*.

---

(1) Blandin. — *Nouveaux éléments d'anatomie descriptive*. Paris, 1838, t. I, p. 578.

Il n'est donc pas de l'avis de Godman, pour qui ce même feuillet profond se continue avec le sac péricardique.

Velpeau (1) pense comme Godman. Dans une première édition, parue en 1826, il écrit que « le péricarde se continue sans interruption avec les aponévroses du cou ». Il confirme, en 1837, sa première opinion en disant : « le péricarde se transforme près du cou en lamelles analogues à celles qui enveloppent la trachée-artère, l'œsophage et les gros vaisseaux. C'est ainsi qu'il se confond avec le *fascia cervicalis.* »

Cooper (2) décrit un *fascia thoracique*, situé dans la région intermédiaire au cou et au thorax, et qui laisse derrière le manubrium une ouverture par laquelle passe le thymus. Il lui distingue deux parties : l'une cervicale, l'autre thoracique. La portion cervicale se dirige en haut, passe sur la trachée et s'unit au feuillet que Burns décrit sous le nom de fascia profond. La portion thoracique « environne l'artère innominée, sur laquelle elle descend, les artères carotide et sous-clavière gauche, et de là s'étend sur les parois de l'aorte ; elle couvre les vaisseaux qui en partent, les unit si intimément aux os du thorax, qu'on ne peut les séparer qu'à l'aide du scalpel. *Une union semblable, mais moins intime, existe aussi entre le fascia, la surface de la veine innominée et le péricarde.* »

---

(1) Velpeau. — Traité d'anatomie chirurgicale ou anatomie des régions. Paris, 1838, t. I, p. 578 ; — Traité d'anatomie chirurgicale, générale et topographique du corps humain. Paris, 1837, t. I, p. 590.

(2) Cooper. — Anatomie de la glande thymus, du fascia thoracique. *Journal hebdomadaire de médecine et de chirurgie pratiques.* 2e année, t. VIII, p. 187. Paris, 1832.

Nous dirons plus loin ce qu'il faut penser de la description de Cooper.

Richet a une conception très intéressante et toute nouvelle des connexions cervico-péricardiques. En effet, en arrière de l'aponévrose moyenne proprement dite, qu'il appelle « aponévrose omo-claviculaire », Richet dissèque une pseudo-aponévrose, formée par la gaine celluleuse de la trachée et de l'œsophage sur la ligne médiane, et, sur les côtés, par la gaine vasculo-nerveuse. Ces deux gaines, réunies par des tractus fibreux, forment, « au devant et autour de ces organes, une couche lamelliforme qui les accompagne dans la poitrine *et se jette dans le péricarde.* » C'est à cette pseudo-aponévrose que Richet a donné le nom de « *thyro ou cervico-péricardique.* » (1)

Tillaux (2) décrit à l'aponévrose moyenne un feuillet profond, situé en arrière des muscles sous-hyoïdiens, et qui, en bas, se porte sur le feuillet fibreux du péricarde

Pour Sappey (3), l'aponévrose moyenne envoie un feuillet qui, après avoir entouré dans toute leur longueur les troncs brachio-céphaliques, « *se continue en bas avec le feuillet externe ou fibreux du péricarde.* »

Contrairement à Tillaux, Cruveilhier (4) n'admet pas la continuité avec le péricarde du feuillet aponévrotique situé entre la face postérieure des muscles sterno-thy-

---

(1) Richet. — Traité pratique d'anatomie médico-chirurgicale ; p. 671. Paris, 1877.

(2) Tillaux. — Traité d'anatomie topographique ; p. 459. Paris, 1895.

(3) Sappey. — Traité d'anatomie descriptive ; t. II, p. 172. Paris, 1888.

(4) Cruveilhier. — Traité d'anatomie descriptive ; t. I, p. 592. Paris, 1871.

roïdiens et la trachée. « C'est, dit Cruveilhier, ce 4e feuillet que Godman fait à tort se continuer avec le péricarde. »

Beaunis et Bouchard (1), Debierre (2), Testut (3), etc., admettent la continuité de l'aponévrose moyenne avec le péricarde, les uns directement, d'autres, comme Sappey, par l'intermédiaire d'un prolongement qui engaine au passage le tronc veineux brachio-céphalique gauche.

Fayet (4) dit bien que l'aponévrose moyenne et ce qu'il appelle les aponévroses rétro-pharyngiennes entrent en connexion avec le sac fibreux péricardique ; mais il pense que ces connexions se font simplement par l'intermédiaire d'expansions que les feuillets fibreux ou cellulo-fibreux du système cervical, envoient à la gaine vasculo-nerveuse du cou.

Charpy (5) comprend ces rapports d'une manière toute différente. L'aponévrose moyenne se divise en deux lames superposées : 1° la lame superficielle, qui forme la paroi postérieure de l'espace sus-sternal ; 2° la lame profonde, qui engaine dans ses dédoublements les muscles sous-hyoïdiens. En ce qui concerne les relations que présente cette aponévrose moyenne avec le ligament sterno-péricardique supérieur, voici comment s'exprime le professeur Charpy : « Il existe bien un ligament sterno-péricardique, qui s'attache à la face postérieure de la poignée sternale,

---

(1) Beaunis et Bouchard. — *Anatomie descriptive*, 3e éd., t. I, p. 249. Paris, 1880.

(2) Debierre. — *Traité d'anatomie*, t. I, p. 328. Paris, 1890.

(3) Testut. — *Loco citato*, t. I, p. 744.

(4) Fayet. — *Les aponévroses cervicales* ; Thèse de Paris ; p. 60. Lille, 1895.

(5) Charpy. — *Traité d'anatomie humaine*, publié sous la direction de Poirier et Charpy, 2e édition ; t. II, 1er fasc., p. 418. Paris, 1900.

sur la même ligne que l'insertion de l'aponévrose moyenne et quelquefois sur son feuillet postérieur ; mais, outre que ce ligament est peu résistant, il appartient au système propre de suspension du péricarde, lequel est attaché au sternum et aux vertèbres ; il n'est pas une dépendance de l'aponévrose ; *quand on tire sur celle-ci, on ne soulève pas le péricarde.* »

Mais Charpy décrit, en outre de cette aponévrose moyenne, une gaine vasculaire et une gaine viscérale. Nous aurons l'occasion de revenir plus loin sur la disposition de ces deux gaines. Disons, pour le moment, que d'après Charpy, la gaine viscérale englobe dans son épaisseur les grosses veines thyroïdiennes inférieures, le tronc veineux brachio-céphalique gauche, et arrive enfin sur le péricarde. C'est une partie de l'aponévrose thyro ou cervico-péricardique de Richet. Enfin Charpy décrit deux lames placées de champ qui rattachent la gaine viscérale à la colonne vertébrale : ce sont « *les cloisons sagittales* »

Nous en montrerons plus loin l'importance.

Malgré les descriptions si détaillées de Luschka (1), de Henle, de Merkel (2) sur les aponévroses du cou, nous ne trouvons rien de particulier à signaler dans la littérature anatomique allemande. Les uns ne signalent même pas les connexions cervico-péricardiques, d'autres émettent des opinions très variables et se rapprochant de l'une ou l'autre des descriptions des auteurs français, que nous venons de passer en revue. Nous devons cependant signa-

---

(1) Luschka. — *Die Anatomie des Menschen.* Tome 1er, fasc. I, p. 432.

(2) Merkel. — Ueber die Halsfacie Anatomische Hefte Wiesbaden, Verlag von J. F. Bergman, 1871, p. 77. — Handbuch des Topographischen Anatomie, p. 24, t. II. Braunschweig, 1899.

ler l'opinion de Luschka sur les rapports du péricarde avec ce qu'il appelle l'*aponévrose profonde*. En bas, dit-il, ce fascia s'attache en partie sur le sternum, en partie sur les extrémités sternales de la première paire de côtes et de la clavicule. Très fréquemment, une partie de ses fibres se prolonge jusque sur la face antérieure du péricarde, en prenant part à la constitution du ligament sterno-péricardique supérieur, qui s'attache à la face postérieure du manubrium.

En Angleterre, les anatomistes se sont également occupés de cette question. Nous trouvons de minutieuses descriptions des aponévroses du cou dues à Macalister (1), à Cunningham, etc...

Celle de Cunningham, surtout, nous a paru intéressante. Il décrit, en effet, une aponévrose *prétrachéale*, peu résistante, qui s'interpose entre le corps thyroïde et la trachée en arrière, les muscles omo-hyoïdien, sterno-hyoïdien et sterno-thyroïdien en avant « Ce feuillet aponévrotique envoie des expansions qui forment une gaine au corps thyroïde et à la trachée. *Elle se prolonge en bas dans le thorax, en avant des gros vaisseaux, à la racine du cou, pour prendre insertion sur l'enveloppe fibreuse du péricarde.* »

Ces descriptions, malgré leur diversité, peuvent se rattacher à quatre opinions principales :

1° Le système aponévrotique antérieur du cou ne présente aucune connexion directe avec le sac fibreux péricardique. Les relations entre le péricarde et les aponévroses cervicales s'établissent indirectement par l'intermédiaire de la gaine vasculo-nerveuse.

2° L'aponévrose moyenne entre en relation avec le

---

(1) Macalister.— *A text Book of Human Anatomy*. London 1889

péricarde par des expansions fibreuses, que ses différents feuillets lui envoient.

3° Il existe un feuillet profond de l'aponévrose moyenne, qui, après avoir tapissé la face profonde des muscles sous-hyoïdiens, vient se jeter sur la poche cardiaque.

4° Enfin, les connexions cervico-péricardiques s'établissent par une lame aponévrotique constituée par la gaine viscérale seule, ou bien par la réunion d'une portion des deux gaines viscérale et vasculo-nerveuse.

Nous n'avons certes pas la prétention de trancher le différend et de résoudre définitivement la question. Nous nous sommes proposé de nous rendre compte, par des dissections attentives, des rapports que présentent entre eux le péricarde et les feuillets aponévrotiques du cou. Dans l'exposé que nous allons faire, nous dirons scrupuleusement ce que nous avons vu. Nous insisterons surtout sur les points de cette partie de l'anatomie qui ont fait l'objet de travaux spéciaux de quelques anatomistes, et, plus particulièrement, sur ceux que nos observations nous ont permis de préciser ou de modifier.

Pour la commodité de la description, et aussi pour faciliter au lecteur l'intelligence de ce qui va suivre, il est de toute nécessité d'établir une division dans cette étude si complexe.

La division la plus rationnelle est celle qui étudie successivement les attaches que prend le péricarde sur chacune des formations aponévrotiques du cou.

Or, ces formations aponévrotiques sont au nombre de quatre : *l'aponévrose superficielle*, *le feuillet superficiel de l'aponévrose*, *le feuillet profond de cette même aponévrose* et *l'aponévrose profonde* ou *prevertéorale*.

Ce système aponévrotique est complété par deux gaines qui présentent avec les aponévroses voisines des con-

nexions intimes, ce sont les *gaines viscérale et vasculaire*.

Ces deux gaines sont reliées à la colonne vertébrale par deux cloisons aponévrotiques latérales ; ce sont les *cloisons sagittales*.

Nous laissons de côté l'aponévrose superficielle, qui, à notre point de vue, ne nous intéresse pas. Chacun des deux autres feuillets aponévrotiques, les deux gaines que nous venons d'indiquer, et les cloisons sagittales, contractent des connexions variées avec le sac fibreux péricardique.

Nous les étudierons dans l'ordre suivant :

1° Connexions avec le feuillet superficiel de l'aponévrose moyenne ;

2° Connexions avec le feuillet profond de l'aponévrose moyenne (ligament sterno-péricardique supérieur de Luschka ou costo-péricardique de Lannelongue et Le Dentu) ;

3° Connexions avec l'aponévrose profonde et la colonne vertébrale par l'intermédiaire des cloisons sagittales (ligament vertébro-péricardique ou ligament de Béraud) ;

4° Connexions avec la gaine viscérale ;

5 Connexions avec la gaine vasculaire.

A. — Connexions du péricarde avec le feuillet superficiel de l'aponévrose moyenne

Le feuillet superficiel de l'aponévrose moyenne est une lame aponévrotique, placée transversalement entre le sterno-cléido-mastoïdien et l'aponévrose superficielle, d'une part, et les muscles sterno-thyroïdiens engainés par le feuillet profond de l'aponévrose moyenne, d'autre part. Elle comprend dans ses dédoublements les muscles

sterno-cléido-hyoïdiens et les muscles omo-hyoïdiens. (*Fig.* 4.)

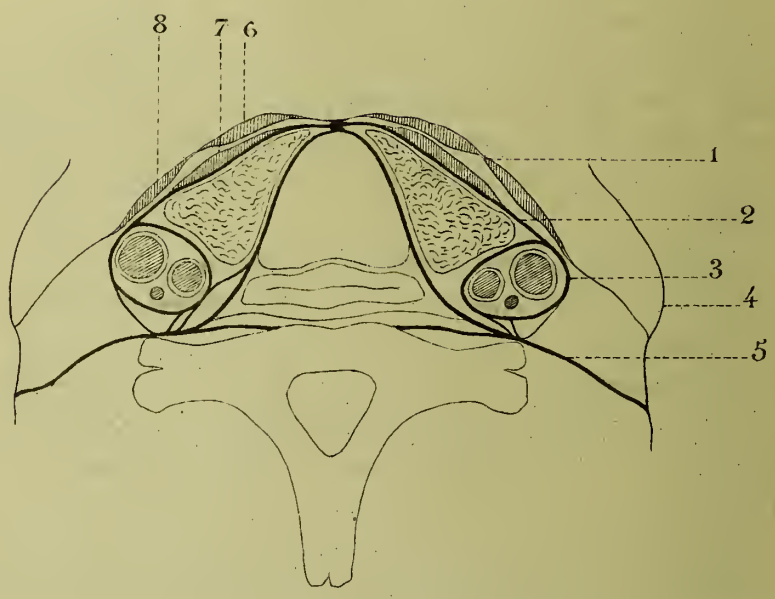

Fig. 4. — Coupe transversale du cou.

1. Feuillet superficiel de l'aponévrose moyenne ; *2.* Feuillet profond de l'aponévrose moyenne : *3.* Gaine vasculaire ; *4.* Aponévrose superficielle ; *5.* Portion préscalénique de l'aponévrose prévertébrale ; *6.* Muscle sterno-hyoïdien ; *7.* Muscle sterno-thyroïdien ; *8.* Muscle omo-hyoïdien.

Par ses bords latéraux, cette aponévrose, après avoir engainé les omo-hyoïdiens, va se fusionner avec l'aponévrose cervicale superficielle en avant du trapèze. Mais auparavant elle émet une expansion qui renforce la partie antéro-externe de la gaine vasculaire.

Pour étudier les terminaisons inférieures de cette aponévrose, il est bon, comme le conseille Fayet, de recourir à la résection sous-périostée de la clavicule et du manubrium. Cette préparation met en évidence les points suivants :

1° L'aponévrose, après avoir accompagné les muscles sterno-cléido-hyoïdiens et omo-hyoïdiens jusqu'à leur insertion inférieure, se fixe sur le sternum et la clavicule. Comme le remarque Fayet avec juste raison, ce feuillet aponévrotique ne peut en avant se continuer jusque sur le péricarde, comme certains auteurs le prétendent. En effet, sur un plan inférieur se trouve un plan musculaire formé par les sterno-thyroïdiens. Ces derniers muscles s'attachant sur le thorax au-dessous des sterno-cléido-hyoïdiens, forment une barrière que le feuillet superficiel ne peut dépasser ;

2° Sur les côtés, l'aponévrose s'attache sur les deux clavicules. Mais, à ce niveau, elle envoie en dehors, sur les veines sous clavières, une expansion très résistante qui engaine ces vaisseaux et les maintient solidement fixés au squelette. Cette expansion se fusionne en dedans avec la gaine vasculo-nerveuse du cou.

3 Le feuillet superficiel de l'aponévrose moyenne n'entre qu'indirectement en connexion avec le péricarde. Cette connexion est établie par l'intermédiaire des expansions que l'aponévrose envoie aux gaines vasculaires. Ce point sera étudié plus longuement, lorsque nous traiterons des adhérences de ces gaines avec le sac fibreux péricardique.

B. — Connexions du péricarde avec le feuillet profond de l'aponévrose moyenne

Les unes sont directes ou immédiates, les autres sont indirectes ou médiates.

1°. — Connexions directes ou immédiates.

(Ligament sterno-péricardique de Luschka ou ligament costo-péricardique de Lannelongue et Le Dentu.)

Luschka, à qui l'on doit une étude très détaillée des ligaments sterno-péricardiques, décrit ainsi les attaches du péricarde à la partie supérieure de la paroi thoracique antérieure (1) :

Le ligament sterno-péricardique supérieur a généralement une double origine. Les faisceaux qui le constituent proviennent, en effet, en partie de l'extrémité inférieure du feuillet moyen du fascia cervical, en partie du manubrium sternal.

L'origine sternale se fait par plusieurs faisceaux ou lanières, immédiatement au-dessous de l'insertion des muscles sterno-thyroïdiens. A ces faisceaux, viennent se joindre à angle aigu ceux qui proviennent de l'aponévrose moyenne.

Lannelongue et Le Dentu (2) donnent de ce ligament une description bien différente. D'après eux, le feuillet postérieur de la gaine des sterno-thyroïdiens, arrivé à l'orifice supérieur du thorax, se fixe, sur les côtés, au bord interne de la première côte, en avant de la veine sous-clavière, en arrière de l'articulation costo-claviculaire. Par sa partie moyenne, elle se prolonge directement jusqu'au péricarde.

---

(1) Luschka. — *Loc. cit.*

(2) Lannelongue et Le Dentu. — Note sur un ligament non décrit du péricarde (ligament costo-péricardique). *Arch. de Physiologie,* tome I, 1868, p. 448.

En un mot, pour Lannelongue et Le Dentu, il n'y a pas d'insertions sternales du ligament. En raison de ses attaches, ils donnent à ce ligament le nom de *costo-péricardique*.

A un autre point de vue, la note de ces auteurs est également très intéressante. Ils pensent que ce ligament renferme dans son épaisseur les débris du thymus et qu'il n'est que l'enveloppe modifiée de cet organe. Si le ligament est proportionnellement plus développé que la gaine du thymus, cela provient de ce que ce ligament est appelé par ses connexions « à un nouveau rôle, celui de contribuer à la fixation du péricarde. »

Enfin Debierre décrit dans cette région deux ligaments : *le ligament péricardo-sternal* supérieur, qui s'étend du sommet du péricarde à la base du sternum et se continue en haut avec l'aponévrose cervicale moyenne», et le « *ligament péricardo-costal*, lame fibreuse qui, du sommet du péricarde, va s'attacher à la première et à la seconde côte en passant en avant du thymus chez l'enfant, de ses débris chez l'adulte, et se continue également en haut avec l'aponévrose cervicale moyenne » (1). Nous allons tout d'abord décrire le ligament et montrer son origine ; nous dirons ensuite quelle est sa signification morphologique.

1° *Description du ligament*

a) *Insertions.* — Une coupe passant au niveau du corps thyroïde (*fig.* 4) montre que le feuillet profond de l'aponévrose moyenne est interposé entre les muscles sterno-

---

(1) Debierre. — *Traité élémentaire d'anatomie de l'homme, avec notions d'organogénie et d'embryologie générale.* T. 1, p. 503. Paris, 1890.

thyroïdiens en avant, les viscères du cou et le paquet vasculo-nerveux en arrière. Il tapisse donc, par sa face profonde, la face antérieure de la glande thyroïde.

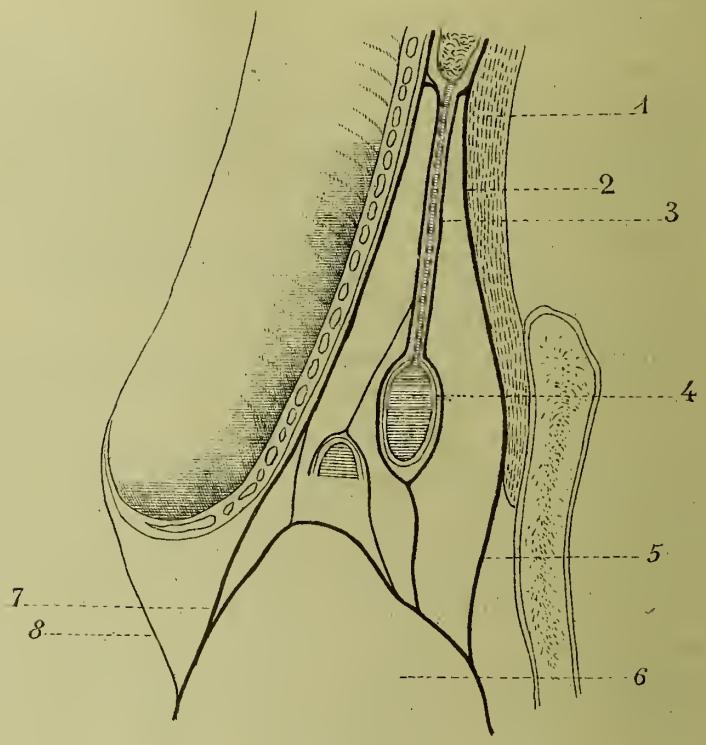

Fig. 5. — Schéma de la coupe verticale, antéro-postérieure et médiane, de la région sous-hyoïdienne

1. Muscle sterno-thyroïdien ; *2*. Feuillet profond de l'aponévrose moyenne ; *3*. Aponévrose thyro-péricardique ; *4* Tronc brachio-céphalique veineux gauche ; *5*. Ligament sterno-costo-péricardique supérieur ; *6*. Péricarde ; *7*. Lame antérieure du ligament trachéo-péricardique ; *8*. Lame postérieure du même ligament.

Sur la ligne médiane, ce feuillet est uni au feuillet superficiel. Sur les côtés, il se dédouble tout d'abord, pour former une gaine aux muscles sterno-thyroïdiens. Il arrive ensuite à la gaine du paquet vasculo-nerveux ; à ce niveau il se dédouble encore. Une des lames de dédoublement se

jette sur la gaine des vaisseaux dont elle renforce la portion antéro-interne. L'autre se recourbe en arrière, tapisse les faces latérales du corps thyroïde, et, lorsqu'elle arrive sur le bord postérieur des lobes de la glande, elle se fusionne avec ce que nous décrirons sous le nom de gaine viscérale.

Si maintenant on suit ce feuillet profond de l'aponévrose moyenne de haut en bas (*fig.* 5), on remarque que sur le bord inférieur du corps thyroïde, il est encore solidement réuni par des tractus fibreux avec la gaine viscérale.

En résumé, la loge unique qui renferme le corps thyroïde est formée en avant et sur les côtés par le feuillet profond de l'aponévrose moyenne, en arrière par la gaine viscérale, les deux formations aponévrotiques se réunissant sur tout le pourtour de la glande.

La réunion de la gaine viscérale et de l'aponévrose sur le bord inférieur du corps thyroïde ne se fait que sur une petite étendue ; de telle sorte que les deux lames aponévrotiques ne tardent pas à se séparer. Laissons la gaine viscérale continuer son chemin en bas sur la trachée — nous la retrouverons plus tard — et continuons à suivre vers le thorax le feuillet profond de l'aponévrose moyenne.

Ce feuillet aponévrotique, toujours appliqué contre la face profonde des muscles sterno-thyroïdiens, arrive jusqu'aux insertions inférieures ou thoraciques de ces muscles.

Ces insertions se font sur le premier cartilage costal, sur le sternum et sur la première articulation chondro-sternale. L'insertion de chacun des sterno-thyroïdiens a une direction oblique en bas et en dedans et s'étend du premier cartilage costal correspondant, jusqu'au milieu du sternum, dépassant même parfois la ligne médiane. Il en

résulte que les lignes d'attache des deux muscles décrivent, dans leur ensemble, une ligne courbe continue, à concavité dirigée en haut et en arrière, allant d'un cartilage costal à l'autre et traversant le manubrium.

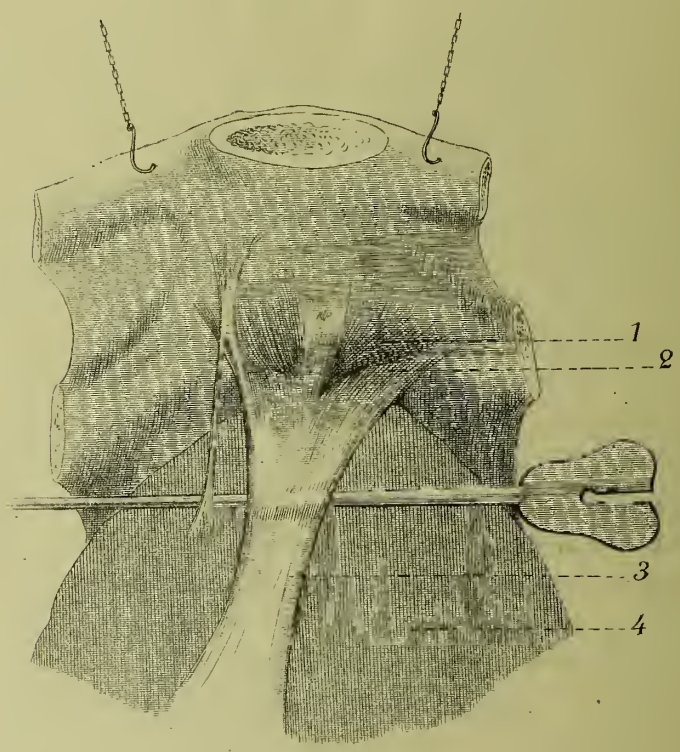

Fig. 6. — Ligament sterno-costo-péricardique (d'après nature)

1. Insertions sternales du muscle sterno-thyroïdien ; *2*. Portion latérale du ligament sterno-costo-péricardique supérieur ; *3*. Ligament sterno-costo-péricardique supérieur ; *4*. Péricarde.

A ce niveau, le feuillet profond de l'aponévrose moyenne se comporte différemment, suivant qu'on le considère dans la région moyenne ou sur les côtés. L'on peut, en effet, à ce point de vue, diviser la ligne d'inser-

tion des deux muscles en trois parties : 1° deux latérales ayant environ 2 centimètres de largeur et qui répondent aux insertions sur le cartilage costal et la portion voisine du manubrium ; 2° une partie moyenne, comprise entre les deux précédentes, mesurant de 1 à 5 centimètres de largeur, et qui répond tout entière au manubrium.

Dans la *partie moyenne* (*fig.* 5 et 6), l'aponévrose ne contracte pas d'adhérences avec le périoste sternal. La sonde cannelée ou le doigt séparent facilement l'aponévrose de l'os. Elle continue donc son trajet, en bas, jusque sur le péricarde, où elle se termine, suivant une ligne qui répond ordinairement à l'origine du tronc aortique. Il n'est pas rare cependant de la voir se terminer au-dessus ou au-dessous de l'origine de l'aorte. Rapportée à la paroi thoracique, cette terminaison se fait à la hauteur de l'extrémité sternale du troisième cartilage costal ou du troisième espace intercostal.

Sur les côtés (*fig.* 6), l'aponévrose ne va pas *directement* jusqu'au péricarde. En effet, aux limites mêmes des insertions du sterno-thyroïdien, elle adhère au sternum, au premier cartilage costal, à l'articulation chondro-sternale correspondante, et, enfin, à l'expansion aponévrotique que les gaines vasculaires envoient en avant sur le cartilage des premières et des deuxièmes côtes et sur le sternum, au voisinage des attaches inférieures des sterno-thyroïdiens. Cette dernière partie correspond au ligament costo-péricardique de Debierre.

Ce que nous venons de dire nous permet de donner la définition suivante du ligament sterno-costo-péricardique supérieur :

L'on entend par ligament sterno-costo-péricardique supérieur, la partie prolongée du feuillet profond de l'aponévrose moyenne, portion dont la limite supérieure cor-

respond aux insertions inférieures des muscles sterno-thyroïdiens et dont la limite inférieure est marquée par son insertion sur le péricarde.

On voit par ce qui précède que les origines supérieures du ligament sterno-costo-péricardique ne sont pas telles que les décrit Luschka. L'on voit également que les deux ligaments décrits par Debierre n'en forment qu'un.

Nous pensons, d'une part, avec Lannelongue et Le Dentu, que le ligament est simplement la continuation du feuillet profond de l'aponévrose moyenne et qu'il ne présente pas d'attaches sternales dans sa portion moyenne. D'autre part, et contrairement à l'opinion de ces deux auteurs, nous ne croyons pas que les insertions que prend le feuillet profond de l'aponévrose moyenne sur les côtés soient limitées à la première côte. Nous avons, plus haut, indiqué en détail ces points d'adhérence.

Le ligament ne mérite donc pas le nom de « costo-péricardique » que lui ont donné Lannelongue et Le Dentu.

b) *Trajet, aspect, dimensions, rapports, résistance*

Dans son trajet, le ligament n'a pas une direction parallèle à la face interne de la paroi thoracique ; il s'éloigne peu à peu de celle-ci, au fur et à mesure qu'il descend. En d'autres termes, il a une direction moins oblique que le sternum et se rapproche de la verticale.

Lorsqu'il est disséqué, le ligament est lisse, brillant. Sa longueur est très variable ; nous avons trouvé comme chiffres extrêmes 4 et 8 centim. Dans les cas où il n'atteint que 4 à 5 centim., sa terminaison inférieure se fait sur le péricarde au-dessus de l'orifice aortique, c'est-à-dire sur la portion du sac fibreux qui recouvre le pédicule artériel.

Sa forme est celle d'un triangle isocèle. Le sommet

tronqué se fixe sur le pédicule, en général, suivant une ligne oblique en bas et à gauche, et non pas transversalement, comme le disent de nombreux auteurs. L'étendue de ce sommet tronqué varie entre 0 cent. 5 et 2 centim.

La base est limitée latéralement par les attaches du feuillet profond de l'aponévrose moyenne sur la première côte, le sternum, et les premières expansions des gaines vasculaires, dans les points que nous avons déjà indiqués ; dans la région moyenne, la base n'a pas de limite fixe, le ligament se continue sans ligne de démarcation avec l'aponévrose. Enfin, les bords sont légèrement courbes et à concavité dirigée en dehors.

Sa résistance est très variable, et si Luschka a trouvé des ligaments qui pouvaient supporter un poids de plusieurs livres, il en est d'autres qu'une faible traction déchire.

2° *Signification morphologique.*

Quelle est la signification morphologique de ce ligament? Pour nous, le ligament sterno-péricardique ou costo-péricardique ne représente pas l'enveloppe tout entière du thymus, comme le croient Lannelongue et Le Dentu : *il n'est que le feuillet antérieur transformé de cette enveloppe.*

Pour le démontrer nous aurons à comparer, successivement, chez le fœtus et chez l'adulte, les rapports du thymus et de son enveloppe avec ceux du ligament.

a) *Chez le fœtus.* — Chez le fœtus, le thymus présente une portion cervicale et une portion thoracique. Il s'étend en haut jusqu'à quelques millimètres du bord inférieur du corps thyroïde, au contact duquel il arrive assez souvent. Nous avons sous les yeux deux préparations où le

thymus, par ses cornes supérieures, atteint la glande thyroïde.

En bas il arrive jusqu'à la hauteur du troisième espace intercostal ou du quatrième cartilage costal.

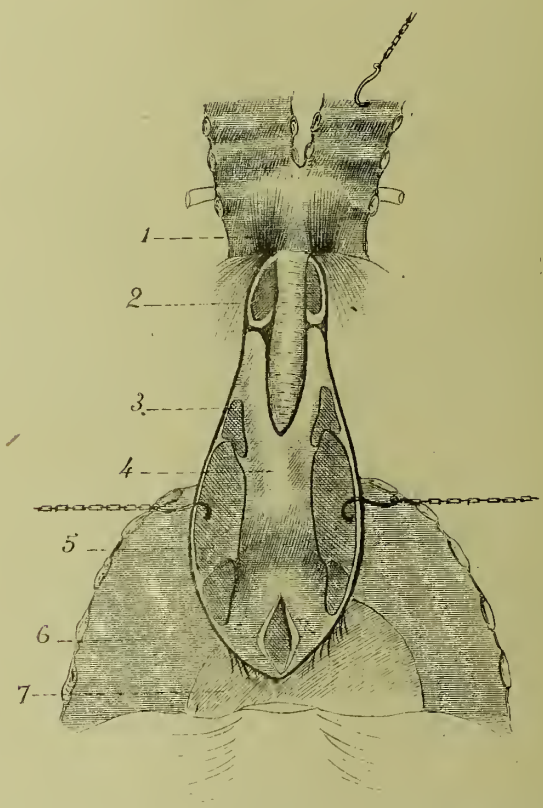

Fig. 7. — Le thymus et sa gaine chez le fœtus. On a sectionné longitudinalement le thymus et la paroi antérieure de sa gaine. — La partie supérieure du plastron sternal a été relevée

1. Insertions du muscle sterno-thyroïdien ; *2* et *3*. Paroi antérieure de la gaine du thymus ; *4*. Paroi postérieure de cette gaine ; *5*. Thymus ; *6*. Bord droit d'une ouverture faite au péricarde en arrière du thymus ; *7*. Péricarde.

En avant, il est en rapport, en allant de haut en bas, avec la face postérieure des muscles sterno-thyroïdiens, avec les attaches inférieures de ces muscles qui le sépa-

rent du manubrium, enfin avec le sternum, les espaces intercostaux, les cartilages costaux, jusqu'aux limites inférieures de la glande que nous venons d'indiquer.

En arrière, le thymus répond à la trachée, aux troncs brachio-céphaliques veineux, gauche et droit et brachio-céphalique artériel, à la partie inférieure de la carotide gauche et, enfin, au péricarde, qui le sépare du pédicule artériel formé par l'aorte et l'artère pulmonaire.

Ses faces latérales répondent, dans la région du cou, à la portion externe des muscles sterno-thyroïdiens et, sur un plan plus postérieur, à la gaine vasculo-nerveuse. A l'entrée du thorax, elles sont en rapport intime avec l'expansion aponévrotique qui rattache les troncs brachio-céphaliques veineux et les vaisseaux mammaires à la clavicule, au premier cartilage costal et au sternum.

Mais le thymus n'est pas directement en contact avec les organes que nous venons d'énumérer ; il en est séparé par son enveloppe aponévrotique.

Celle-ci répond, en avant, à la face postérieure des muscles sterno-thyroïdiens et au sternum, en arrière, à la trachée et aux gros vaisseaux de la base du cœur. Sur les côtés, elle se fusionne avec la gaine des vaisseaux et avec l'expansion que celle-ci envoie sur la paroi thoracique, dans les points que nous avons indiqués.

Ce qu'il est surtout important de remarquer, ce sont les connexions très solides que l'enveloppe thymique affecte avec le péricarde en bas, avec les éléments aponévrotiques de la loge du corps thyroïde en haut.

En haut la gaine du thymus se continue avec la loge aponévrotique de la glande thyroïde. Les deux lames fibreuses qui entourent ce dernier organe se rejoignent sur son bord inférieur. Peu après, elles se dédoublent à nouveau pour former la gaine du thymus.

Cette gaine se trouve donc formée, comme l'enveloppe du corps thyroïde, par deux formations aponévrotiques : le feuillet profond de l'aponévrose moyenne en avant, et en arrière par la gaine viscérale ou ses dépendances (*fig.*7).

Enfin, en bas, la gaine du thymus s'attache sur la région moyenne de la face antérieure du péricarde par une membrane très solide, décrite par Lieutaud. Il est facile de se rendre compte que cette membrane est constituée par le feuillet antérieur seul de la gaine thymique, qui se prolonge sur la poche cardiaque et à laquelle il adhère fortement.

Le feuillet postérieur de la gaine n'entre pas, en effet, dans la formation du *ligament thymo-péricardique*. Après avoir successivement recouvert les troncs brachio-céphaliques veineux et artériel, il arrive sur la partie supérieure du sac fibreux sur lequel il se termine peu à peu. Au-dessous il n'est plus représenté que par une très mince lame de tissu cellulaire lâche, qui finit de recouvrir la face postérieure du thymus jusqu'à l'extrémité inférieure de la glande.

Par conséquent, la paroi antérieure du thymus chez le fœtus est constituée de haut en bas :

α) Par le feuillet profond de l'aponévrose moyenne ;

β) Par le ligament sterno-costo-péricardique, qui continue ce feuillet au-dessous des insertions des muscles sterno-thyroïdiens et qui se confond inférieurement avec le ligament thymo-péricardique.

b) *Chez l'adulte.* — Si maintenant nous examinons chez l'adulte les rapports des vestiges du thymus, nous trouvons ceux-ci placés dans une loge aponévrotique bien étudiée par Cooper (1). En voici la description :

En avant, la loge est formée par le feuillet profond de l'aponévrose moyenne jusqu'aux insertions thoraciques des sterno-thyroïdiens, et plus loin par le ligament sterno-costo-péricardique, qui le continue. Sur les côtés, l'on sait déjà que le feuillet profond de l'aponévrose moyenne et le ligament sterno-costo-péricardique adhèrent aux gaines vasculaires, tant dans la région cervicale que dans le thorax. Latéralement les connexions sont donc les mêmes que chez le fœtus, où la paroi antérieure de l'enveloppe du thymus adhère de chaque côté à la gaine vasculaire ou aux expansions aponévrotiques qu'elle émet.

Enfin, en arrière, les vestiges du thymus reposent sur les troncs brachio-céphaliques veineux et artériel et sur la trachée ; ils sont toutefois séparés de ces organes par un feuillet aponévrotique qui n'est autre que l'aponévrose thyro ou *cervico-péricardique* de Richet.

Bien que cette aponévrose ne constitue pas une dépendance du feuillet profond de l'aponévrose moyenne, et qu'elle se rattache plutôt par ses connexions au système aponévrotique des gaines vasculaire et viscérale, il nous paraît nécessaire de la décrire maintenant, afin de donner une description d'ensemble de la gaine aponévrotique du thymus. Nous pourrons alors distinguer plus nettement dans cette gaine, ce qui, chez l'adulte, appartient à l'aponévrose moyenne.

On sait que le corps thyroïde est contenu dans une gaine formée aux dépens du feuillet profond de l'aponévrose moyenne en avant, et de la gaine viscérale en

---

(1) Cooper. *Loc. cit.*

arrière. Sur le bord inférieur de la glande, les deux feuillets aponévrotiques sont réunis par de solides tractus. Ils ne tardent pas à se séparer de nouveau en une lame superficielle et une lame profonde.

Nous connaissons la *lame superficielle* qui continue son trajet sous les muscles sterno-thyroïdiens ; elle est le feuillet profond de l'aponévrose moyenne. Elle recouvre en avant les restes du thymus chez l'adulte.

La *lame profonde* descend appliquée contre la trachée. Elle constitue la partie antérieure de la gaine viscérale proprement dite. Elle émet bientôt en avant un feuillet, qui engaine successivement, de haut en bas, les veines thyroïdiennes inférieures et les troncs brachio-céphaliques veineux, et qui envoie de plus une expansion aponévrotique qui renforce la gaîne du tronc brachio-céphalique artériel. Il parvient jusqu'au péricarde, sur la partie supérieure duquel il se termine. Latéralement, ce feuillet se fusionne avec les gaines vasculaires. Il forme donc une lame continue, qui s'étend du bord inférieur du corps thyroïde jusqu'au péricarde en reconvrant les gros troncs vasculaires, et qui répond en avant aux vestiges du thymus. Il constitue la portion moyenne ou viscérale de l'aponévrose cervico-péricardique de Richet, et limite en arrière la loge dans laquelle sont contenus les vestiges du thymus.

Sur les côtés, le feuillet profond de l'aponévrose moyenne, ainsi que l'aponévrose thyro-péricardique, adhèrent aux gaines vasculaires.

Par conséquent :

1° Il existe un espace clos inter-aponévrotique compris entre le feuillet profond de l'aponévrose moyenne en avant, l'aponévrose thyro-péricardique de Richet en arrière, et fermée latéralement par les adhérences ou la fusion de

ces aponévroses avec les gaines vasculaires : cet espace constitue, chez l'adulte, la loge du thymus.

2° Le ligament sterno-costo-péricardique supérieur ne constitue pas à lui seul l'enveloppe du thymus. Il ne représente qu'une partie de la paroi antérieure modifiée de cette gaine.

3° Le ligament péricardo-costal de Debierre n'est donc pas seul en rapport avec les débris du thymus. Ceux-ci sont principalement recouverts par le ligament péricardo-sternal supérieur de cet auteur. On a vu plus haut que ces deux ligaments ne sont pas distincts ; réunis, ils constituent le ligament sterno-costo-péricardique supérieur.

2° Connexions indirectes ou médiates

Elles s'établissent, tout d'abord, au niveau du cou, par le feuillet de dédoublement que la lame profonde de l'aponévrose moyenne jette latéralement sur la gaine vasculo-nerveuse.

De plus, à l'entrée du thorax, le feuillet profond de l'aponévrose moyenne s'attache de chaque côté sur le premier cartilage costal, sur l'articulation chondro-sternale de la première paire costale, et enfin à l'expansion aponévrotique que les gaines vasculaires émettent en avant, et qui se fixe sur le cartilage costal des première et deuxième côtes, et sur la partie voisine du sternum. A ce niveau, quelques faisceaux aponévrotiques se fusionnent avec l'expansion antérieure des gaines vasculaires et l'accompagnent jusqu'au sac péricardique.

Enfin, le feuillet profond de l'aponévrose moyenne envoie sur chaque tronc brachio céphalique veineux, une expansion latérale beaucoup plus marquée chez l'adulte que chez le fœtus. Elles renforcent les gaines des troncs

veineux et, par leur intermédiaire, entrent en connexion avec le péricarde.

C. — Connexions du péricarde avec l'aponévrose profonde et la colonne vertébrale par l'intermédiaire des cloisons sagittales.

(Ligaments vertébro-péricardiques, ligament de Béraud).

Les anciens auteurs n'ont fait que signaler les attaches que le péricarde prend sur la colonne vertébrale.

C'est ainsi que Lancisi (1) écrit que le péricarde est uni en arrière à l'*épine*. Mais l'on a beau chercher dans l'ancienne littérature anatomique une description des connexions rachidiennes du péricarde, on ne trouve rien de précis.

En 1862, Béraud (2) décrit, pour la première fois, autant que nous sachions, les attaches du péricarde à la colonne vertébrale. Il affirme l'existence d'une expansion fibreuse qui va du sac fibreux péricardique à la colonne vertébrale. Il la nomme *ligament suspenseur du péricarde*.

« Il s'étend, dit Béraud, depuis la face supérieure de la crosse aortique, sur la partie moyenne de laquelle il commence à se distinguer nettement, jusqu'à la vertèbre située immédiatement au-dessus. Sa longueur peut être évaluée à 2 ou 3 centimètres. Sa largeur est de 2 centimètres vers sa partie moyenne. Il se dirige obliquement de bas en haut, un peu de droite à gauche et d'avant en arrière, s'éloignant ainsi de la ligne médiane dans la pre-

---

(1) Lancisi. — *Loc. cit.*

(2) Béraud. — Des insertions supérieures du péricarde. Communication à l'Académie de médecine, 21 janvier 1862. *In Gazette médicale de Paris*, p. 60, t. 17, 1862.

mière partie de son trajet pour s'en rapprocher au niveau de son insertion à la colonne vertébrale.

« Sa forme est celle d'un parallélogramme un peu contourné sur ses deux faces, de sorte que la face superficielle regarde à la fois en avant et à gauche, et la face profonde en arrière et à droite. La face antéro-externe est en rapport avec le pneumogastrique, l'origine du nerf récurrent et les nerfs cardiaques du grand sympathique, avec une veine volumineuse, avec un ganglion lymphatique et avec la plèvre, de laquelle elle est séparée par les organes qui précèdent. La face postéro-interne est appliquée sur la face extérieure de la crosse de l'aorte, avec la gaine celluleuse de laquelle elle se confond, et dont elle se distingue plus haut d'une manière nette par la direction de ses fibres fasciculées. Le bord interne ou droit n'est parfaitement net qu'au-dessus de la crosse aortique où il correspond à la partie externe de l'origine de la sous-clavière gauche. Le bord externe ou gauche se confond avec la gaine fibreuse de l'aorte, mais il s'en distingue bientôt et, quand il devient libre, il est recouvert par la plèvre médiastine. Le bord inférieur se continue insensiblement avec le feuillet fibreux du péricarde. Son origine peut être regardée comme nette à partir de la portion moyenne de la crosse de l'aorte. Le bord supérieur s'insère à la colonne vertébrale. Il est représenté par des faisceaux fibreux, très forts, très nets, séparés par des intervalles celluleux et se terminant sur la partie moyenne et latérale gauche de la troisième vertèbre dorsale et sur le disque intervertébral qui est immédiatement au-dessus d'elle.

» Sa structure est celle des membranes fibreuses fasciculées. Ses fibres parallèles, surtout vers la colonne vertébrale, sont réunies par un tissu celluleux à fibres irrégulières et moins denses.»

Quelques années plus tard, Teutleben, dans son travail d'ensemble sur les ligaments suspenseurs du diaphragme chez l'homme (1), reprend l'étude des ligaments vertébro-péricardiques.

Les conclusions auxquelles il arrive sont d'autant plus intéressantes, qu'il n'a découvert la note de Béraud qu'après avoir terminé son travail. Il décrit ces ligaments comme formés de bandes arrondies, cordiformes, séparées par des parties plus minces. Ces bandes peuvent se fixer depuis la 4e vertèbre cervicale en haut, jusqu'à la 5e dorsale en bas. Il en existe deux groupes, un de chaque côté ; ils limitent avec l'œsophage et la trachée en avant, la colonne vertébrale en arrière, une cavité sacciforme qui conduit dans le médiastin postérieur.

Le trajet et les attaches inférieures des deux ligaments décrits par Teutleben sont différents à droite et à gauche.

A droite, le ligament se divise en deux lames : l'une, superficielle, entoure l'artère innominée et le commencement des artères carotide et sous-clavière ; elle passe ensuite dans le feuillet fibreux du péricarde ; l'autre, profonde, dépasse l'œsophage, arrive sur la trachée et accompagne cet organe d'abord, la bronche droite ensuite, jusqu'au pédicule pulmonaire, où il s'unit solidement au tissu conjonctif qui entoure les ganglions bronchiques.

A gauche, Teutleben décrit, comme du côté droit, un ensemble de cordons, de bandes fibreuses qui se divisent en deux parties : l'une, superficielle, passe sur la face antérieure de la crosse aortique, entre la carotide et la

---

(1) Teutleben.— *Loc. cit.*

sous-clavière gauche, et se perd dans le feuillet externe du péricarde ; l'autre, profonde, descend au-dessous de la crosse de l'aorte, entre elle et la trachée, et se partage en deux feuillets, dont l'un se fixe au pédicule pulmonaire, l'autre au péricarde fibreux.

Comme on le voit par ce qui précède, d'après Teutleben, les ligaments vertébro-péricardiques sont doubles, situés symétriquement de chaque côté de l'œsophage, de la trachée et des gros vaisseaux de la base du cœur.

L'opinion de certains auteurs contemporains, de Testut en particulier, est toute différente :

« J'ai vainement cherché, dit Testut (1), sur cinq ou six sujets, la disposition indiquée par Teutleben ; je ne l'ai jamais rencontrée, pas plus, du reste, que celle de Béraud. J'ai bien vu dans la région sus-péricardique, autour des gros vaisseaux du cœur, autour de l'œsophage, autour de la trachée, une atmosphère de tissu conjonctif qui, partant du péricarde, remontait en haut jusqu'aux aponévroses du cou. J'ai vu ce tissu conjonctif s'épaissir par places, former même parfois des tractus. Mais jamais je ne l'ai vu se différencier en un véritable ligament. »

La description détaillée de ces ligaments nous permettra d'établir sur quels points nous sommes en accord ou en désaccord avec les auteurs dont nous venons de montrer les différences d'opinion.

Les ligaments vertébro-péricardiques sont, de toute évidence, une dépendance des cloisons sagittales. Nous le démontrerons plus loin, après avoir bien expliqué ce qu'il faut entendre par aponévrose prévertébrale et par cloisons sagittales (2).

---

(1) Testut. — *Loc. cit.*

(2) Ces cloisons, décrites par Charpy et par son élève Escat, ne sont pas admises par certains auteurs, parmi lesquels Fayet.

L'aponévrose prévertébrale est une lame fibreuse qui recouvre les muscles postérieurs de la région antérieure du cou. Elle applique contre la colonne vertébrale les muscles prévertébraux proprement dits, — droits antérieurs et long du cou — plus en dehors, elle recouvre les muscles scalènes. L'aponévrose prévertébrale limite ainsi, de chaque côté de la ligne médiane, avec la colonne vertébrale qui se trouve en arrière, deux loges musculaires, l'une interne pour les muscles prévertébraux, l'autre externe pour les muscles scalènes. La limite entre ces deux loges correspond aux tubercules antérieurs des apophyses transverses, tubercules recouverts de fibres tendineuses, auxquelles l'aponévrose adhère intimément.

Or, de la portion de l'aponévrose prévertébrale, qui correspond aux tubercules antérieurs des apophyses transverses et à la région voisine de ces tubercules, partent des expansions membraneuses, qui, par endroits, sont différenciées en tractus ou même en cordons fibreux très résistants ; les espaces qui séparent ces portions épaissies sont comblées par des membranes fibreuses plus minces.

Au voisinage de leur attache vertébrale, ces différentes formations fibreuses constituent de chaque côté une masse indivise, qui se dirige obliquement en bas et en avant. Mais plus bas, c'est-à-dire à une certaine distance de la colonne vertébrale, une division se produit : une portion, interne, se dirige vers la gaine viscérale qui entoure la trachée et l'œsophage ; l'autre portion, située en dehors de la précédente, rejoint les gaines vasculaires.

En arrivant aux gaines, les faisceaux ne se fusionnent pas entièrement avec elles ; certains, surtout les plus épais et les plus résistants, restent indépendants et n'ont que des rapports de contact avec les gaines ou bien leur

adhèrent très faiblement. Ils descendent plus bas et se terminent sur le sac fibreux péricardique, avec lequel ils se confondent.

De ce qui précède, nous déduisons les deux propositions suivantes :

1° Les cloisons sagittales sont constituées par toutes les formations fibro-aponévrotiques qui, d'une part, prennent leurs attaches supérieures sur l'aponévrose prévertébrale et sur les tubercules antérieurs des apophyses transverses, et qui, d'autre part, se dirigent en avant et en bas pour se terminer soit sur la gaine vasculaire, soit sur la gaine viscérale, soit sur les organes que renferment ces deux gaines, soit enfin sur le péricarde.

2° Les ligaments vertébro-péricardiques sont des portions denses, résistantes, du tissu conjonctif qui constitue ces cloisons, portions qui adhèrent faiblement aux gaines viscérales ou vasculaires, ou n'ont avec elles que des rapports de contact, et qui descendent jusqu'au sac fibreux du péricarde, avec lequel elles se fusionnent.

Les cloisons sagittales ont un aspect, une épaisseur, une résistance qui varient beaucoup suivant que l'on considère le côté droit ou le côté gauche, et qui varient aussi dans de très grandes proportions suivant l'âge du sujet. Ces cloisons sont, en général, d'autant plus résistantes que le sujet est plus âgé.

Il en résulte que les ligaments vertébro-péricardiques, qui sont une dépendance des cloisons sagittales, ont un aspect, une épaisseur et une résistance qui varient suivant le côté considéré et suivant l'âge et « l'*habitus fibreux* » du sujet, tout comme les cloisons sagittales dont ils dérivent. Les variations sont donc très nombreuses.

Toutefois, au point de vue descriptif, les ligaments

vertébro-péricardites peuvent se diviser en deux variétés principales. Tantôt, les ligaments sont nettement différenciés dans les membranes conjonctives des cloisons sagittales. C'est ainsi qu'on les trouve, en général, sur les sujets âgés. Tantôt les ligaments sont faibles, à tractus délicats. C'est ainsi qu'ils se présentent le plus souvent chez les jeunes sujets.

Nous étudierons tout d'abord et minutieusement les ligaments vertébro-péricardiques complètement développés; quelques mots suffiront ensuite pour caractériser les formations ligamenteuses dans un état de développement et de différenciation moins avancé.

On sait que les cloisons sagittales présentent par endroits des ligaments très solides ayant la forme de bandelettes fibreuses ou de cordons aplatis transversalement, qui, d'une part, naissent de la ligne d'attache des cloisons, et qui, d'autre part, se portent sur l'œsophage, la trachée et sur le péricarde. *Seuls ceux qui vont au péricarde constituent les ligaments vertébro-péricardiques.*

Les faisceaux ligamenteux en général, et ceux qui se rendent à la poche cardiaque en particulier, *se présentent d'une façon toute différente à droite et à gauche.*

1° *A droite*, l'on trouve généralement, en allant de haut en bas, deux *groupes de cordons ou de faisceaux ligamenteux.*

a) Le *groupe supérieur* prend ses attaches à la hauteur des sixième et septième vertèbres cervicales. Il se porte en bas et en avant vers l'œsophage et la trachée, auxquels il adhère par quelques-uns de ses faisceaux.

Il poursuit ensuite son chemin jusqu'aux gros vaisseaux qui entourent les artères carotide primitive et sous-clavière droites; il perd alors son individualité en se fusionnant avec ces gaines. Ce n'est que sur de bien

rares sujets que l'on peut suivre les faisceaux ligamenteux jusqu'au sac péricardique.

b) Le groupe inférieur, moins important que le précédent, naît des deuxième et troisième vertèbres dorsales. Une partie des faisceaux qui le constitue se rend à l'œsophage et lui adhère ; le reste croise les faces latérales de cet organe, parvient à la région supérieure du pédicule pulmonaire, où il se termine « sur le tissu conjonctif qui entoure les ganglions bronchiques (1)», et sur les bronches; enfin quelques minuscules faisceaux inconstants glissent sur la face supérieure de ces conduits et s'unissent à la partie voisine du péricarde (*fig.* 8).

En résumé, le ligament vertébro-péricardique droit n'a qu'une bien minime importance.

Au contraire de Teutleben, nous pensons qu'il est inconstant, même chez les sujets âgés, en tant que formation ligamenteuse.

La cloison sagittale droite n'entre, en général, qu'*indirectement* en connexion avec le péricarde, et cela par l'intermédiaire des expansions membraneuses qu'elle envoie, en haut, aux gaines vasculaires, en bas, à la bronche droite, qui est elle-même solidement unie, comme nous le montrerons plus loin, au sac fibreux péricardique.

2° *A gauche*, la disposition de la cloison sagittale et du ligament est beaucoup plus intéressante.

Les bandes ligamenteuses, beaucoup plus fortes et plus nombreuses qu'à droite, sont étagées de haut en bas et réunies entre elles par des membranes conjonctives moins résistantes.

Leur origine vertébrale se fait depuis la 6e vertèbre cer-

---

(1) Teutleben, *loc. cit.*

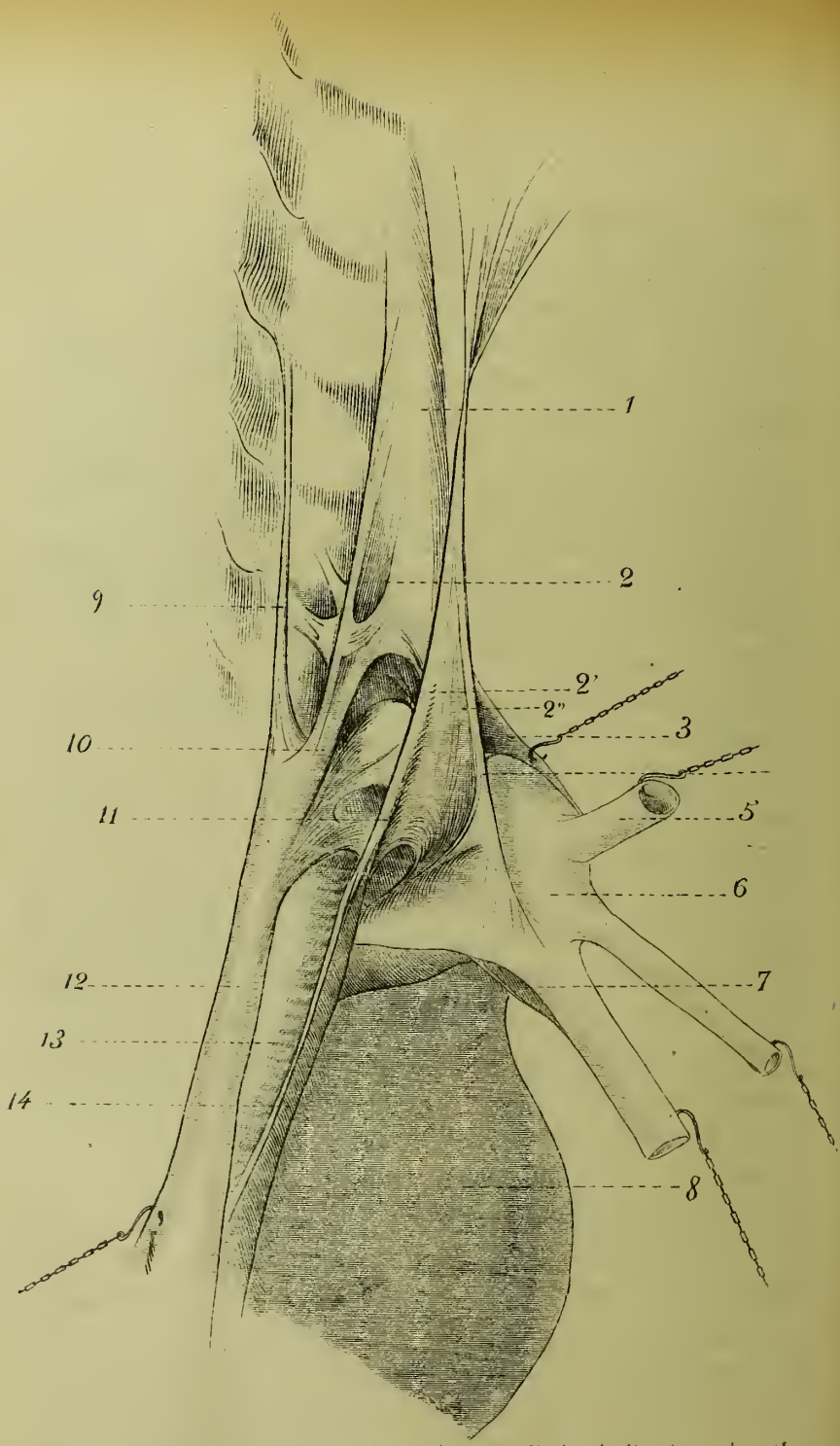

Fig. 8. — Faisceaux ligamenteux des cloisons sagittales droite et gauche. (La crosse de l'aorte, la trachée et l'œsophage ont été abaissés pour tendre et bien montrer les faisceaux ligamenteux).

1. Masse formée par la réunion des différents cordons ligamenteux de la cloison sagittale gauche ; *2*, *2'* et *2"*. Membrane interne, moyenne et externe ; *3.* Portion antéro-externe ; *4.* Portion postéro-interne de la membrane externe ; *5.* Sous-clavière gauche ; *6.* Paroi supérieure de la portion horizontale de la crosse de l'aorte ; *7.* Lambeau de gaine vasculaire ; *8.* Péricarde ; *9.* Portion fibreuse de la cloison sagittale droite ; *10.* Membrane interne de la cloison sagittale gauche ; *11.* Membrane moyenne de la cloison sagittale gauche ; *12.* Œsophage ; *13.* Trachée.

vicale en haut, jusqu'à la 5e vertèbre dorsale en bas. Nous avons vu, sur un sujet, cette ligne d'attache remonter en haut jusqu'à la 4e cervicale et descendre en bas jusqu'à la 6e dorsale. Toutefois, les bandes ligamenteuses qui se fixent à la hauteur de la 5e et de la 6e dorsales n'entrent pas en connexion avec le péricarde. *Par conséquent, la ligne d'insertion supérieure des faisceaux du ligament vertébro-péricardique gauche s'étend depuis la 4e cervicale jusqu'à la 4e dorsale inclusivement.*

Le nombre de bandelettes ou de cordons qui le composent est très variable. Nous en avons compté 11 sur un sujet. En général, ils sont au nombre de 6 à 10.

Ils se dirigent en avant en convergeant les uns vers les autres. De leur réunion naît une masse aponévrotique très irrégulière de forme, qui ne tarde pas à se diviser elle-même en trois lames fibreuses secondaires, auxquelles nous donnerons les noms de membrane interne, membrane moyenne et membrane externe. (Voir *fig.* 8.)

1° La *membrane interne* est renforcée par quelques faisceaux isolés provenant de la portion correspondante de l'aponévrose prévertébrale, ou des apophyses transverses voisines. Elle se dirige en avant et en bas et se fixe sur le bord latéral droit de l'œsophage.

Cette membrane est l'homologue de la bande que nous avons décrite du côté droit et qui s'attache, elle aussi, sur l'œsophage.

2° La *membrane moyenne* a une direction plus oblique en bas et en avant, que la précédente. Elle atteint la gaine viscérale au niveau du bord postérieur de la trachée ; elle se fusionne, en majeure partie, avec cette gaine qu'elle renforce ; quelques faisceaux se fixent sur la trachée.

3° La *membrane externe* aboutit au péricarde. C'est elle

qui constitue le ligament vertébro-péricardique, et voici comment :

Les faisceaux qui la composent convergent vers la face supérieure de la portion horizontale de la crosse aortique, et l'atteignent immédiatement en arrière et en dedans de l'origine de l'artère sous-clavière gauche. Elle se divise alors en deux portions : l'une *postéro-interne*, l'autre *antéro-externe*.

a) *Portion postéro-interne.* — Elle contourne la face postérieure et interne de la portion horizontale de la crosse de l'aorte. Elle se porte en même temps en bas et en avant, de façon à atteindre le péricarde fibreux, sur lequel elle se fixe, un peu au-dessous de l'origine du tronc brachio-céphalique artériel. (Voir *fig.* 9).

b). *Portion antéro-externe.* — Celle-ci descend en obliquant en bas et en dehors, contourne la face supérieure de la crosse et s'applique sur la face antéro-externe de la portion horizontale. Mais pour atteindre ce point, les faisceaux fibreux ne passent pas entre la carotide et la sous-clavière gauche, comme le dit Teutleben ; ils glissent en arrière et en dehors de l'origine de ce dernier vaisseau. Enfin de la face antéro-externe de la crosse, les faisceaux descendent en obliquant légèrement en dedans et en avant et aboutissent au péricarde, un peu au-dessous et en avant du pédicule pulmonaire. Les fibres se fusionnent au sac fibreux en s'éparpillant en éventail.

En résumé : la cloison sagittale gauche possède deux sortes de faisceaux fibreux : les uns vont à la gaine viscérale, se confondent en grande partie avec elle, en partie se fixent soit sur l'œsophage, soit sur le bord postérieur de la trachée.

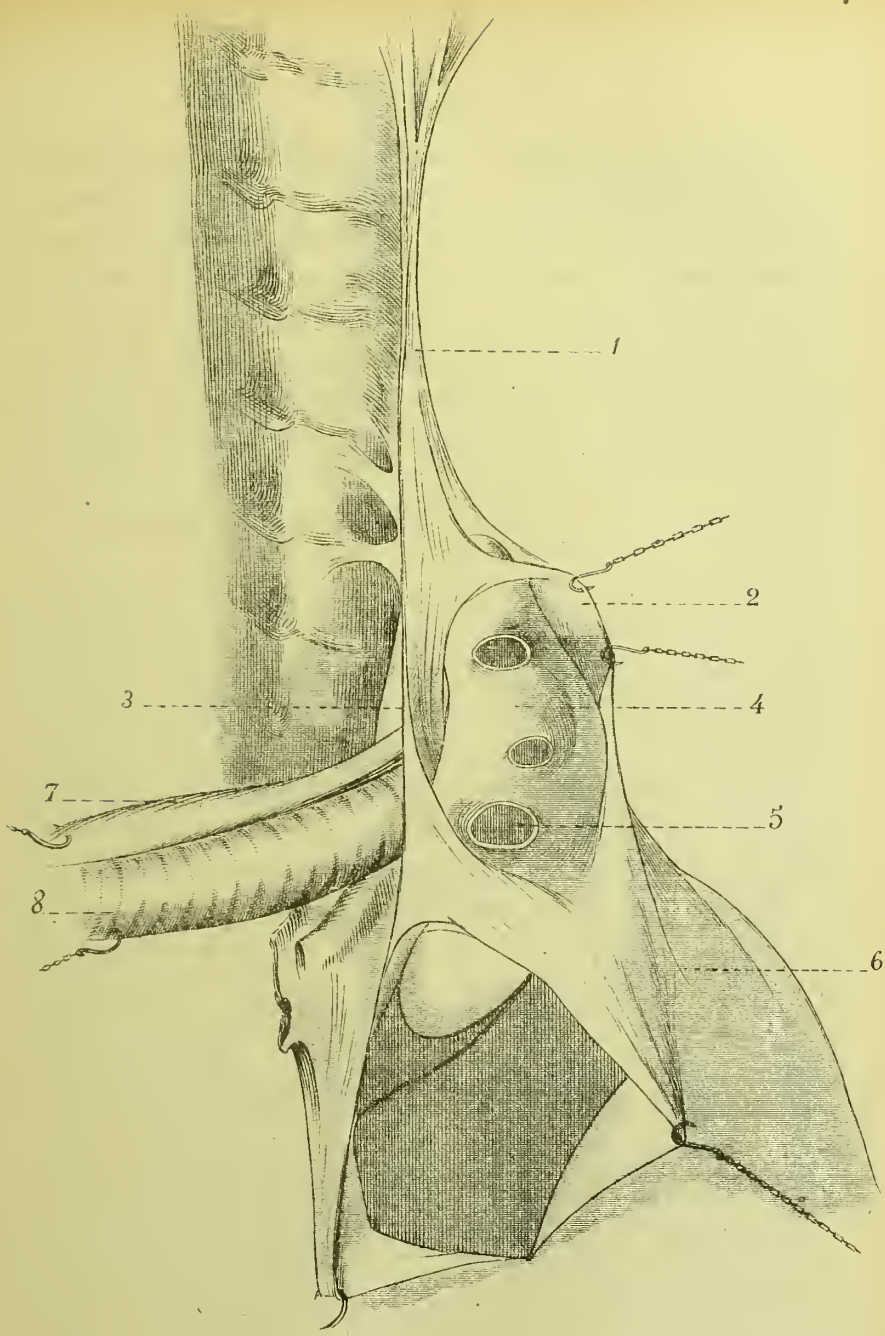

Fig. 9. — Ligament vertébro-péricardique gauche (la crosse de l'aorte, la trachée et l'œsophage ont été fortement réclinés en bas).

1. Ligament vertébro-péricardique gauche ; *2*. Portion antéro-externe ; *3*. Portion postéro-interne de ce ligament ; *4*. Paroi supérieure de la portion horizontale de la crosse de l'aorte ; *5*. Origine du tronc brachio-céphalique artériel ; *6*. Péricarde ; *7*. Œsophage ; *8*. Trachée.

Les autres constituent le ligament vertébro-péricardique. Ils se dirigent sur la face supérieure de la portion horizontale de la crosse aortique et se divisent en deux lames ligamenteuses qui passent l'une en avant et en dehors, l'autre en arrière et en dedans du tronc aortique. Elles se terminent sur le péricarde, la première un peu au-dessus et en avant du pédicule pulmonaire, la seconde un peu au-dessous de l'origine du tronc brachio-céphalique artériel.

Par sa forme ce ligament mérite le nom de ligament en fourche.

Le ligament vertébro-péricardique gauche a donc des connexions beaucoup plus étendues avec le sac péricardique que le ligament vertébro-péricardique droit.

Sans recourir à une dissection minutieuse de ces deux ligaments, on peut se rendre très facilement un compte exact de leur disposition et de leur importance par le procédé suivant. Après avoir sectionné transversalement le cou à la hauteur de la 5e cervicale, si l'on attire en avant la trachée et l'œsophage, il se forme en arrière de cet organe une cavité sacciforme, qui, en bas, aboutit aú médiastin postérieur. Cette cavité est limitée, en avant, par la face postérieure de l'œsophage, tapissée par la *lame transverse intermédiaire* de Fayet ; en arrière, par la colonne vertébrale et les aponévroses prévertébrales ; sur les côtés, par les cloisons sagittales et les paquets vasculo-nerveux. Si l'on promène l'index introduit dans cette cavité, d'abord sur la face interne de la cloison sagittale droite, celle-ci n'offre qu'une bien faible résistance à la pression, sauf en deux points qui correspondent aux deux faisceaux ligamenteux, que nous avons décrits de ce côté.

Du côté gauche, la cloison sagittale offre à la pression

une résistance en général beaucoup plus considérable mais très inégale ; le doigt promené le long de la cloison sent très bien les nombreux échelons produits par les cordons ligamenteux.

Enfin ajoutons que les conclusions que l'on peut tirer de l'étude expérimentale (voir page 79 et suiv.) du rôle physiologique des ligaments du péricarde, concordent parfaitement avec les résultats que nous avons obtenus au cours de nos recherches sur l'anatomie des ligaments vertébro-péricardiques.

Chez certains sujets, et particulièrement chez les sujets jeunes, les cordons ligamenteux n'existent pas ou sont peu distincts des membranes conjonctives qui constituent les cloisons sagittales. Si, avec beaucoup de précaution et en usant surtout du manche du scalpel, l'on dissèque ces cloisons de haut en bas, on les voit affecter avec les gaines vasculaire et viscérale, avec la trachée et l'œsophage, avec la crosse de l'aorte et le péricarde, les mêmes rapports que chez les sujets où il existe des faisceaux ligamenteux nettement différenciés, tels que nous les avons décrits précédemment.

D. — Connexions du péricarde avec la gaine viscérale

D'après la définition de Charpy, la gaine viscérale « est un étui lamelleux, mince, mais assez dense, qui entoure la trachée et l'œsophage ; elle les sépare en avant de l'aponévrose moyenne, en arrière de l'aponévrose profonde. »

Cette gaine est fixée, d'une part, en arrière, sur la colonne vertébrale et sur l'aponévrose prévertébrale, par des lames fibreuses qui font partie des cloisons sagittales.

D'autre part, la gaine viscérale entre en connexion avec le péricarde directement et indirectement.

A. *Connexions indirectes.* — Elles ont peu d'importance. La gaine viscérale émet en avant des lames fibreuses ; celles-ci vont se jeter sur les gaines vasculaires qui enveloppent la carotide primitive gauche, le tronc brachio-céphalique artériel, et, sur un plan plus antérieur, les troncs brachio-céphaliques veineux. Ces lames sont très variables suivant les sujets. Par l'intermédiaire des gaines vasculaires, elles entrent indirectement en connexion avec le péricarde.

On peut également rattacher à la gaine viscérale l'aponévrose thyro-péricardique, que nous avons décrite, en étudiant la signification morphologique du ligament sterno-costo-péricardique supérieur.

B. *Connexions directes.* — Elles s'établissent par des lames et des tractus fibreux qui relient le péricarde soit à la trachée, soit à l'œsophage.

En ce qui concerne la trachée, on rencontre de haut en bas :

1° Un ou plusieurs tractus fibreux qui s'étendent de la trachée à la portion du péricarde située en haut et en arrière, du sinus transverse ;

2° Deux lames fibreuses qui sont fixées, d'une part, à la bifurcation de la trachée, et qui s'attachent, d'autre part, sur le péricarde immédiatement au-dessous de la paroi postérieure du sinus transverse. Elles représentent ce que Debierre désigne sous le nom de « ligament péricardo-trachéal. (1) » Cet auteur ne dit pas que ce ligament est double.

---

(1) Debierre. *Loc. cit.*

De ces deux lames, l'une s'attache au rebord antérieur de la bifurcation de la trachée, l'autre, sur le rebord postérieur (Voir *fig.* 10).

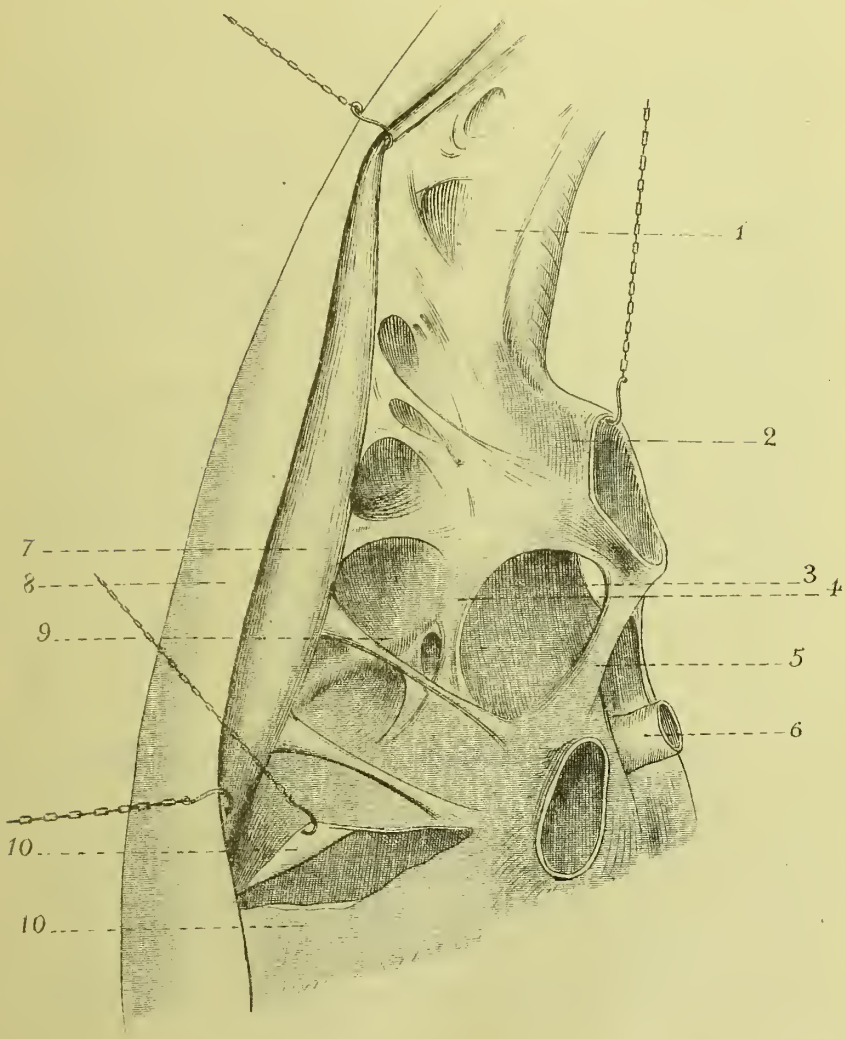

Fig. 10. — Ligaments tracheo-péricardiques.

1. Trachée ; *2.* Bronche droite ; *3.* Lame antérieure ; *4.* Lame postérieure de ce ligament ; *5.* Lamelle postérieure de dédoublement du ligament trachéo-broncho péricardique ; *6.* Veine pulmonaire droite supérieure ; *7.* Œsophage ; *8.* Aorte thoracique ; *9.* Bronche gauche ; *10.* Péricarde.

La première passe en avant du groupe ganglionnaire inter-trachéo bronchique, la deuxième recouvre la face postérieure de ce même groupe. Toutes deux se terminent sur le péricarde au-dessous de la paroi postérieure du sinus transverse.

Ces lames trachéo-péricardiques présentent parfois deux particularités intéressantes.

a) Elles s'étendent parfois assez loin, sur les côtés. Dans ce cas, leur attache supérieure se prolonge sur le bord inférieur des bronches ; le ligament devient alors ligament broncho-trachéo-péricardique. De plus, les deux lames passent alors l'une en avant, l'autre en arrière du groupe ganglionnaire interbronchique.

b) Si le ligament présente des attaches bronchiques, la lame antérieure se dédouble très souvent avant d'atteindre le péricarde ; des deux lamelles de dédoublement, l'une passe en avant, l'autre en arrière de la veine pulmonaire supérieure.

Cette double particularité se remarque sur la *figure* 10.

E. Connexions du péricarde avec la gaine vasculaire.

Comme l'affirment le professeur Charpy et son élève Bize, la carotide, la jugulaire interne et le pneumogastrique, sont englobés dans une gaine commune qui « a son autonomie fonctionnelle et anatomique » (1). Elle accom-

(1) Bize. — *Les gaines vasculaires*. Thèse de Toulouse, 1896.

pagne les vaisseaux jusqu'au péricarde ; Fayet la considère même comme une émanation du péricarde.

On peut lui distinguer une portion cervicale et une portion thoracique.

1° *Portion cervicale.* — Malgré son autonomie, la gaine n'est pas isolée ; elle est unie en avant et en dehors au feuillet superficiel de l'aponévrose moyenne, en avant et en dedans au feuillet profond de cette même aponévrose, en dedans à la gaine viscérale, en arrière à la lame transverse intermédiaire, à l'aponévrose prévertébrale et aux cloisons sagittales. Chacune de ces formations aponévrotiques s'unit à l'enveloppe vasculaire par des expansions fibreuses qui la renforcent. On connaît déjà ces expansions ; nous les avons énumérées en étudiant les connexions supérieures du péricarde. Le système antérieur des aponévroses du cou se trouve ainsi relié indirectement, il est vrai, au sac fibreux péricardique.

2° *Portion thoracique.* — A l'entrée du thorax, la gaine vasculo-nerveuse adhère de chaque côté à la clavicule et à la première côte. Elle se divise ensuite pour former des enveloppes secondaires aux différents troncs artériels et veineux de la base du cœur. Chaque gros tronc se trouve avoir, de cette façon, une gaine spéciale qui se continue sans interruption avec la lame fibreuse du péricarde.

A droite, au niveau du confluent des deux troncs veineux brachio-céphaliques, la gaine vasculaire envoie un repli fibreux qui se moule sur la veine mammaire droite et l'accompagne jusqu'à la paroi antérieure du thorax. Ce repli se fixe sur les deux premiers cartilages costaux et sur le bord droit du manubrium.

Un repli analogue part de la gaine du tronc innominé gauche et accompagne la veine mammaire gauche. Il adhère également au sternum et aux deux premiers cartilages costaux.

Ces deux replis sont, en quelque sorte, des méso déterminés par les veines mammaires et rattachant celles-ci à la paroi thoracique.

Les gaines vasculaires se trouvent épaissies au-dessous du point de départ des replis, et l'épaississement augmente au fur et à mesure que l'on approche du péricarde.

Ces méso fibreux sont renforcés, comme nous l'avons dit précédemment, par les parties latérales du feuillet profond de l'aponévrose moyenne.

Enfin, rappelons que l'aponévrose thyro-péricardique, qui ferme en arrière la loge du thymus, se jette en bas sur l'enveloppe de chaque tronc brachio-céphalique veineux et sur celle du tronc brachio-céphalique artériel ; elle renforce ces enveloppes jusqu'au péricarde.

III. — ÉTUDE EXPÉRIMENTALE

On croyait autrefois que la voûte diaphragmatique s'abaissait en bloc dans les mouvements d'inspiration.

L'expérimentation a montré que l'abaissement du diaphragme est localisé aux parties latérales, c'est-à-dire à la portion musculaire du diaphragme, tandis que le centre phrénique sur lequel s'appuie le péricarde reste relativement fixe.

Teutleben a entrepris des recherches sur les moyens de fixité du centre tendineux et, par conséquent, du sac fibreux péricardique qui lui adhère.

Les résultats obtenus par l'auteur allemand peuvent tenir en deux propositions :

1° Le centre phrénique, en connexion directe avec le péricarde, ne peut être maintenu dans sa fixité par les gros vaisseaux, bien que la tunique adventice des troncs vasculaires de la base du cœur se continue avec le sac fibreux péricardique. Ces vaisseaux sont, en effet, des formations mobiles, qui ont elles-mêmes besoin d'être assurées contre tout déplacement par des connexions intimes avec les organes fixes du voisinage.

2° L'appareil suspenseur du centre phrénique et du sac fibreux péricardique est formé par un ensemble de ligaments qui relient, les uns, le diaphragme au péricarde, les autres, le péricarde à la colonne vertébrale.

Poussant plus loin les recherches expérimentales ébauchées par Teutleben, nous avons essayé de déterminer expérimentalement sur le cadavre la valeur relative des ligaments suspenseurs du péricarde et des autres moyens de fixité du péricarde et du centre phrénique.

Nos expériences ont porté sur cinq sujets.

Nous avons employé la méthode d'expérimentation suivante, un peu différente de celle adoptée par Teutleben, et beaucoup plus précise :

On pratique au cadavre deux larges fenêtres sur chaque paroi costale, en respectant, en haut, les deux premières côtes, et en bas les arcs costaux, sur lesquels vient prendre insertion le diaphragme. On enlève ensuite les poumons, après section de leur pédicule. Quant à la plèvre pariétale, on peut l'enlever ou la laisser en place, si l'on veut se rendre compte du rôle qu'elle joue dans la fixité du péricarde et du centre phrénique.

Il faut enlever ensuite toute la paroi antérieure de la cavité abdominale et vider celle-ci, afin de bien mettre à découvert la face inférieure du diaphragme tout entière.

On suspend alors le cadavre verticalement.

Il faut prendre garde de ne pas exercer une constriction sur le cou, ce qui, non seulement pourrait faire subir des modifications de tension au système aponévrotique du cou, mais encore pourrait gêner l'opérateur dans les différentes incisions qu'il devra pratiquer sur certaines formations aponévrotiques, les cloisons sagittales par exemple.

Pour parer à cet inconvénient, on peut recourir au dispositif fort simple employé par Teutleben. Il consiste en une planche verticale qui supporte deux tiges de bois. Ces deux tiges, suffisamment rapprochées, supportent la tête qui appuie seulement par le bord inférieur du maxillaire inférieur et les régions postéro-latérales du crâne.

Pour nos expériences, nous avons employé l'appareil suivant : quatre tiges de bois entrecroisées, dont deux reposent sur les échelons de même hauteur d'une échelle double, sont ainsi maintenues à une hauteur suffisante du sol (1 m. 80 à 2 m.). On les place de façon à figurer un quadrilatère dans lequel on passe la tête du cadavre ; les tiges sont ensuite resserrées et forment une sorte de carcan sur lequel s'appuie la partie inférieure du massif facial, d'un côté, et, de l'autre, l'occiput.

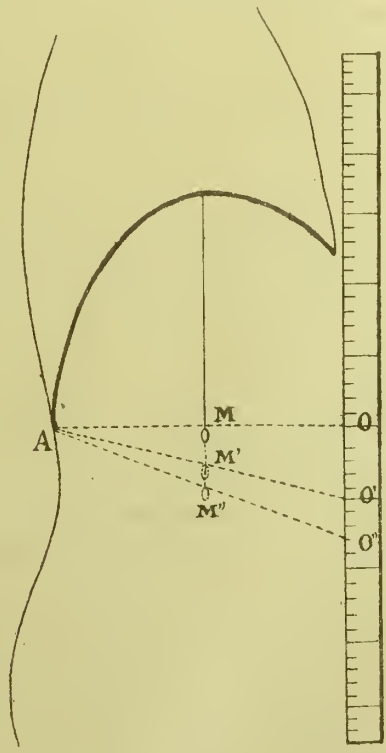

Fig. 11

Le cadavre étant mis en place, trois chaînettes, terminées par un anneau, sont accrochées à la face inférieure du diaphragme, à 5 centimètres l'une de l'autre, suivant

une ligne transversale, située autant que possible à égale distance de la paroi antérieure et de la paroi postérieure de l'abdomen. La chaînette moyenne se trouve sur la ligne médiane.

Le bord supérieur de chaque anneau, M (*fig.* 11), est le point de repère mobile.

En avant du cadavre est suspendue une tige graduée en centimètres et en millimètres.

On place ensuite sur la paroi postérieure de la cavité abdominale, en regard du bord supérieur de chaque anneau, M, un point de repère fixe, A, représenté par la tête d'une épingle.

Avant l'expérience, on vise dans la direction des points M et A et la droite M A détermine sur la tige graduée un premier point O.

Après la section d'un ligament, si le point M descend en M', la droite M'A détermine sur la tige graduée un deuxième point O'. Après la section d'un autre ligament si le point M' vient en M'', il détermine sur la tige graduée un deuxième point O''.

Les chiffres qui, dans les tableaux suivants, indiquent l'abaissement du diaphragme et, par conséquent, du péricarde, représentent les distances OO', O'O'', etc.

Il faut remarquer que les chiffres obtenus sont supérieurs à l'abaissement réel. La figure 11 le montre très nettement. En effet, dans le triangle OAO' on a $OO' > MM'$, M et M' sont à peu près sur le milieu des lignes OA et O'A, donc $MM' = \frac{OO'}{2}$

En outre, une règle graduée, horizontale, est placée en face du cadavre successivement à la hauteur du point M de chaque anneau, de façon que le point de repère mobile et le point de repère fixe A soient en ligne droite, chacun avec une division de cette règle.

On détermine sur celle-ci, pour chaque point de repère mobile, un point H (*fig. 12*). Il est nécessaire de faire remarquer que cette règle horizontale se déplace de haut en bas, mais non latéralement.

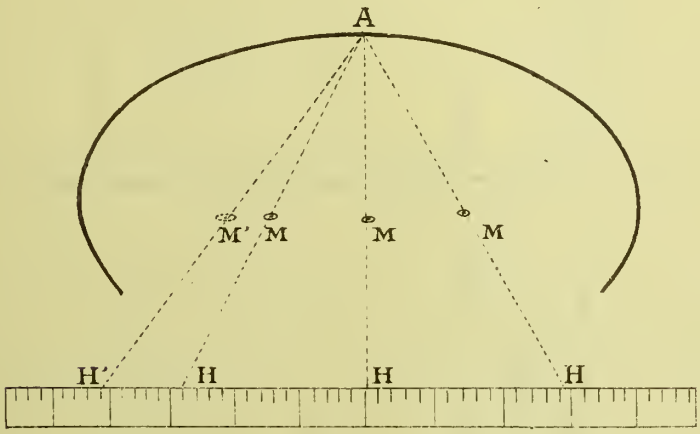

Fig. 12

De cette façon, si, à la suite de la section d'un ligament, l'on obtient sur la règle graduée un point H', la distance HH' indique le déplacement latéral du centre phrénique et du péricarde. Mais, de même que pour la mensuration du déplacement vertical, la distance HH', indiquée sur les tableaux, égale à peu près le double du déplacement réel.

Ajoutons enfin que, suivant en cela la méthode de Teutleben, nous avons, avant chaque expérience, versé de l'eau dans chaque cavité pleurale, afin de tendre vers en bas les parties latérales musculaires du diaphragme. Mais nous avons mesuré exactement la quantité d'eau versée (300 à 500 cc.), qui était la même pour chaque cavité pleurale.

La voûte diaphragmatique étant ainsi chargée, le centre phrénique s'abaisse légèrement.

Expérience I

La plèvre pariétale a été enlevée.

ORDRE DES SECTIONS	Mouvements de descente indiqués par les points de repère			MOUVEMENTS DE LATÉRALITÉ
	Droit	Médian	Gauche	
1° Section du ligament sterno-péricardique supérieur	0	0,002 mm	0	0
2° Section du ligament sterno-péricardique inférieur	0m,0015	0m,0015	0m,0015	Très légère déviation à gauche des points de repère médian et gauche
3° Section du ligament vertébro-péricardique gauche et de la cloison sagittale gauche	0	0,005 mm	0,005 mm	Le point de repère médian s'infléchit de 0,01 cent. à droite
4° Section du ligament vertébro-péricardique droit et de la cloison sagittale droite.	0,002 mm	0,001 mm	0	0
5° Section des expansions aponévrotiques allant des gaines vasculaires à la partie supéro-antérieure de la paroi thoracique.	0	0	0	0

Expérience II

La plèvre pariétale a été enlevée.

ORDRE DES SECTIONS	Mouvements de descente indiqués par les points de repère			MOUVEMENTS DE LATÉRALITÉ
	Droit	Médian	Gauche	
1° Section du ligament sterno-péricardique inférieur	0	0	0	
2° Section du ligament sterno-péricardique supérieur	0	0	0	0
3° Section du ligament vertébro-péricardique gauche et de la cloison sagittale gauche	0	0,001 mm	0,004 mm	Le point de repère médian se porte de 0,003 mill. à droite
4° Section du ligament vertébro-péricardique droit et de la cloison sagittale droite	0,001 mm	0,001 mm	0	Le point de repère médian revient à gauche, à peu près dans la même position qu'il avait avant la section du ligament vertébro-péricardique g.
5° Section des expansions aponévrotiques allant des gaines vasculaires à la partie supéro-antérieure de la paroi thoracique	0	0	0	0

Expérience III

La plèvre pariétale a été enlevée.

ORDRE DES SECTIONS	Mouvements de descente indiqués par les points de repère			MOUVEMENTS DE LATÉRALITÉ
	Droit	Médian	Gauche	
1° Section du larynx, de l'œsophage et des gaînes vasculaires au niveau du corps thyroïde	0,004 mm	0,004 mm	0,003 mm	0
2° Section du ligament vertébro-péricardique droit et de la cloison sagittale droite	0,001 mm	0m,0005	0	Le point de repère médian se porte de 0,002 mill. à gauche
3° Section du ligament vertébro-péricardique gauche et de la cloison sagittale gauche	0	0m,0015	0,003 mm	Le point de repère médian se porte de 0,005 mill. à droite
4° Section du ligament sterno-péricardique inférieur	0	0	0	0
5° Section des expansions aponévrotiques allant des gaines vasculaires à la partie supéro-antérieure de la paroi thoracique	0	0	0	0

Expérience IV

La plèvre n'est pas enlevée avant l'expérience.

ORDRE DES SECTIONS	Mouvements de descente indiqués par les points de repère			MOUVEMENTS DE LATÉRALITÉ
	Droit	Médian	Gauche	
1° Après ablation de la plèvre pariétale	0,002 mm	0,001 mm	0,003 mm	0
2° Section du ligament sterno-péricardique inférieur	0	0	0	Déviation de 0,0015 mill. à gauche du point de repère médian
3° Section du ligament sterno-péricardique supérieur	0	0.003 mm	0	0
4° Section du ligament vertébro-péricardique gauche et de la cloison sagittale gauche	0,m0005	0,002 mm	0,m0035	Le point de repère médian se porte de 0,002 mill. à droite
5° Section de toutes les parties molles placées entre la colonne vertébrale et le sternum	0,012 mm	0,020 mm	0,014 mm	0

Expérience V

La plèvre n'est pas enlevée avant l'expérience.

ORDRE DES SECTIONS	Mouvements de descente indiqués par les points de repère			MOUVEMENTS DE LATÉRALITÉ
	Droit	Médian	Gauche	
1° Après ablation de la plèvre pariétale	0,001 mm	0,001 mm	0m,0005	0
2° Section du ligament sterno-péricardique inférieur	0	0	0	0
3° Section du ligament vertébro-péricardique droit et de la cloison sagittale droite	0	0	0	0
4° Section du ligament sterno-péricardique supérieur	0	0	0	0
5° Section de toutes les parties molles placées entre la colonne vertébrale et le sternum	0,015 mm	0,017 mm	0,019 mm	Légère déviation à gauche des deux points de repère médian et gauche

Des expériences qui précèdent, nous paraissent pouvoir se déduire les propositions suivantes :

1° Le ligament sterno-péricardique supérieur agit très faiblement sur la fixité du péricarde.

Dans deux expériences, le point de repère médian seul a indiqué un abaissement de 2 à 3 millimètres.

2° La section du ou des ligaments sterno-péricardiques inférieurs donne des résultats à peu près négatifs.

Toutefois les expériences I et IV, dans lesquelles nous avons noté une légère déviation du péricarde à gauche, démontrent que ce ligament empêche l'enveloppe cardiaque de se porter à gauche.

Ce rôle s'explique fort bien par les données de l'anatomie. Le ligament, en effet, a le plus souvent une direction oblique de bas en haut, d'avant en arrière et de droite à gauche.

3° Le ligament vertébro-péricardique droit maintient, mais faiblement, la poche cardiaque en haut et à droite.

4° Le ligament vertébro-péricardique gauche maintient, au contraire, très fortement en haut et à gauche le sac fibreux péricardique.

5° Les expansions aponévrotiques qui rattachent les gaines vasculaires de la base du cœur à la paroi antérieure du thorax, et qui se prolongent le long des vaisseaux de la base du cœur et de la veine cave supérieure en particulier, jusqu'au péricarde, jouent un rôle insignifiant dans la fixité de cet organe.

6° La plèvre pariétale (expériences IV et V) maintient très faiblement le péricarde.

7° Enfin le plus puissant moyen de fixité du péricarde est sans nul doute constitué par les multiples connexions que celui-ci présente avec les organes du médiastin postérieur, et surtout par les adhérences de son sommet avec les gros vaisseaux de la base du cœur.

CONCLUSIONS

1° L'appareil de fixité du péricarde comprend deux groupes principaux de ligaments :

a) Un groupe inférieur, constitué par les ligaments phréno-péricardique et sterno-péricardique inférieur ;

b) Un groupe supérieur, qui comprend les ligaments sterno-costo-péricardique supérieur, vertébro péricardique droit et gauche, les expansions aponévrotiques qui se rendent des gaines vasculaire et viscérale au sac péricardique, et, enfin, les gaines vasculaires proprement dites, qui se fusionnent avec le péricarde ;

2° Les ligaments phréno-péricardiques sont une dépendance du fascia endothoracique. Ils relient le pourtour de la base du péricarde à la portion correspondante du diaphragme.

Le ligament phréno-péricardique antérieur se prolonge sur la partie antérieure de la base du péricarde, sur une largeur de 1 à 2 centimètres.

Le ligament phréno-péricardique droit est renforcé par des faisceaux tendineux, qui émanent des bandelettes qui bordent le trou quadrilatère.

Le ligament phréno-péricardique gauche est inconstant. Quand il existe, il a des dimensions très variables.

Le péricarde est, de plus, intimement uni au diaphragme par une gaine que le sac fibreux forme autour de la portion sus-diaphragmatique de la veine cave inférieure.

3° Le ligament sterno-péricardique inférieur présente de nombreuses variations d'insertion, de direction, de dimension, de nombre.

4° Le ligament sterno-costo-péricardique supérieur est le prolongement inférieur du feuillet profond de l'aponévrose moyenne.

Il représente la portion inférieure de la paroi antérieure de l'enveloppe du thymus.

5° Les ligaments vertébro-péricardiques sont au nombre de deux : l'un droit, l'autre gauche.

Le ligament droit n'a que rarement des connexions directes avec le péricarde.

Le ligament gauche se termine sur le péricarde par deux lames ligamenteuses : l'une, antéro-externe, passe en avant et en dehors ; l'autre, postéro-interne, en arrière et en dedans de la crosse de l'aorte.

La lame antéro-externe glisse en arrière de l'origine de la sous-clavière et se perd sur le péricarde au-dessus du pédicule pulmonaire.

La lame postéro-interne se fixe sur le sac péricardique, un peu au-dessous de l'origine du tronc brachio-céphalique artériel.

6° Les gaines vasculaires se fusionnent en bas avec le péricarde.

Par l'intermédiaire de ces gaines, les deux feuillets de l'aponévrose moyenne, les cloisons sagittales, la lame transverse intermédiaire et la gaine viscérale entrent indirectement en connexion avec le sac fibreux péricardique.

7° Enfin, la gaine viscérale est principalement reliée au

péricarde par deux lames fibreuses qui présentent de nombreuses variations d'étendue. Elles partent des rebords antérieur et postérieur de la bifurcation de la trachée, et se fixent sur le péricarde un peu au-dessous de la paroi postérieure du sinus transverse.

INDEX BIBLIOGRAPHIQUE

RIOLAN. — Manuel anatomique. 1652.

VESALE. — Andreæ Vesalii opera omnia anatomica et chirurgica cura Hermanni Boerhaave et Bernhardi Siegfried Albini. Lugduni Batavorum, 1725.

SÉNAC. — Mémoire sur le diaphragme. (Académie royale des sciences), 1731.

WINSLOVV. — Exposition anatomique de la structure du corps humain. Paris, 1732.

LANCISI. — De motu cordis et anevrysmatibus ; opus posthumum Naples, 1738.

KAAU-BOERHAAVE. — Perspiratio dicta Hippocrati per universum corpus anatomice illustrata. Lugduni Batavorum, 1738.

LIEUTAUD. — Essais anatomiques, 1742.

SÉNAC. — Traité de la structure du cœur, de son action et de ses maladies. Paris, 1749.

LIEUTAUD. — Histoire de l'Académie royale des sciences. Observations anatomiques sur le cœur. 1752.

A. de HALLER. — Elementa physiologiæ corporis humani. Lausanne, 1757.

PORTAL. — Anatomie historique et pratique par M. Lieutaud, nouvelle édition augmentée de diverses remarques historiques et critiques par M. Portal. Paris, 1776.

PORTAL. — Cours d'anatomie médicale, ou éléments de l'anatomie de l'homme. Paris, 1804.

MORGAGNI. — Recherches anatomiques sur le siège et les causes des maladies, trad. par Desormeaux et Destouet. Paris, 1821.

BICHAT. — Traité d'anatomie descriptive. Paris, 1823.

GODMAN. — Anatomical investigations, comprising descriptions of various fasciæ of the human sody. Philadelphia, H. C. Carcy et J. Lea, 1824.

MECKEL. — Manuel d'anatomie générale descriptive et pathologique. Trad. Jourdan et Breschet. Paris, 1825.

BICHAT. — Œuvres complètes. Anatomie descriptive. Paris, 1832.

COOPER. — Anatomie de la glande thymus, du fascia thoracique. Journal universel et hebdomadaire de médecine et de chirurgie pratiques. Paris, 1832.

BROC. — Traité complet d'anatomie descriptive et raisonnée. Paris, 1833.

VELPEAU. — Traité complet d'anatomie chirurgicale générale et topographique du corps humain. Paris, 1837.

BLANDIN. — Nouveaux éléments d'anatomie descriptive. Paris, 1838.

VELPEAU. — Traité d'anatomie chirurgicale ou anatomie des régions. Paris, 1838.

THEILE. — Traité de myologie et d'angéiologie (trad. Jourdan). Encyclopédie anatomique. 1843.

PETREQUIN. — Traité d'anatomie médico-chirurgicale et topographique. Paris, 1844.

DEGRUSSE. — Aponévrologie du cou. Thèse de Paris, 1849.

BOURGERY. — Anatomie descriptive et physiologique. Paris, 1851.

LUSCHKA. — Die fibrösere Bänder des menslichen Herzbeutels (Zeitschrift für rat. Medic.), 1858.

LE GENDRE. — Anatomie chirurgicale homalographique, ou description et figures des principales régions du corps humain. Paris, 1858.

LUSCHKA. — Wiener Denkschriften. 1859.

— — Die anatomie des Menschen. Tübingen, 1862.

BÉRARD. — Mémoire sur les insertions supérieures du péricarde (Gazette médicale). 1862.

LANNELONGUE et LE DENTU. — Note sur un ligament non décrit du péricarde, le ligament costo-péricardique (Archives de physiologie, 1868).

PAULET et SARAZIN. — Atlas d'anatomie topographique. 1870.

PAULET. — Traité d'anatomie topographique. Paris, 1870.

CRUVEILHIER. — Traité d'anatomie descriptive. Paris, 1871.

Rudinger. — Topographisch-chirurgische anatomie des Menschen. Stuttgart, 1873.

Henle. — Anatomie des Menschen. Braunschweig, 1876.

Sappey. — Traité d'anatomie descriptive. Paris, 1876.

Teutleben. — Die ligamenta suspensoria diaphragmatis des Menschen. (Archiv. für Anatomie), 1877.

Cruveilhier et Marc Sée. — Anatomie descriptive. Paris, 1879.

Beaunis et Bouchard. — Nouveaux éléments d'anatomie descriptive. Paris, 1880.

J. Hyrtl. — Handbuch der topographische Anatomie. Wien, 1882.

Tillaux. — Traité d'anatomie topographique. Paris, 1887.

Will Braune. — Topographisch-Anatomischer Atlas nach durchschnitten an gefrorenen Cadavern dritte auflage. Leipzig, 1888.

Morel et Mathias Duval. — Manuel de l'anatomiste. Paris, 1888.

Macalister. — A text Book of Human anatomy. London, 1889.

Gegenbaur. — Traité d'anatomie. Paris, 1889.

Debierre. — Traité élémentaire d'anatomie de l'homme. Paris, 1890.

Merkel. — Ueber die Halsfacie, Anatomische Hefte. Verlag von J. T. Bergman, Wiesbaden, 1891.

Lagoutte et Durand. — Recherches sur les ligaments du péricarde. (Gazette hebdomadaire de médecine et de chirurgie, 1894).

Quain's. — Elements of Anatomy. London, 1894.

Fayet. — Les aponévroses cervicales. Thèse de Paris, Lille, 1895.

Delorme et Mignon. — Sur la ponction et l'incision du péricarde. (Revue de chirurgie, n° 10, octobre 1895).

E. Escat. — Presse médicale, 15 juin 1895.

L. Bize. — Les gaines vasculaires. Thèse de Toulouse, 1896.

Fawcett. — Edinburg medical Journal. 1896.

Richet. — Traité pratique d'anatomie médico-chirurgicale. Paris, 1895.

Soulié et Raynal. — Anatomie du péricarde, Journal de l'Anatomie et de la Physiologie. 1896.

Poulsen. — Ueber die Fascien und die interfascialen Raüme des Halses. 1896.

Cannieu. — Note sur l'anatomie du péricarde. Archives cliniques de Bordeaux, 1897

Charpy. — Traité d'anatomie humaine, publié sous la direction de Poirier et Charpy. Paris, 1901.

Merkel. — Handbuch des Topographischen Anatomie. Braunschweig, 1899.

Soulié. — Article Péricarde, in Traité d'anatomie humaine publié par Poirier et Charpy. Paris, 1902.

Rouvière. — Note sur les connexions du péricarde avec le diaphragme. Comptes-rendus de l'Association des anatomistes. 5me session. Liège, 1903.

Vu et permis d'imprimer :
Montpellier, le 3 Juillet 1903.
Pour le Recteur,
Le Vice-Président du Conseil de l'Université,
MAIRET.

Vu et approuvé
Montpellier, le 3 Juillet 1903
Le Doyen :
MAIRET.

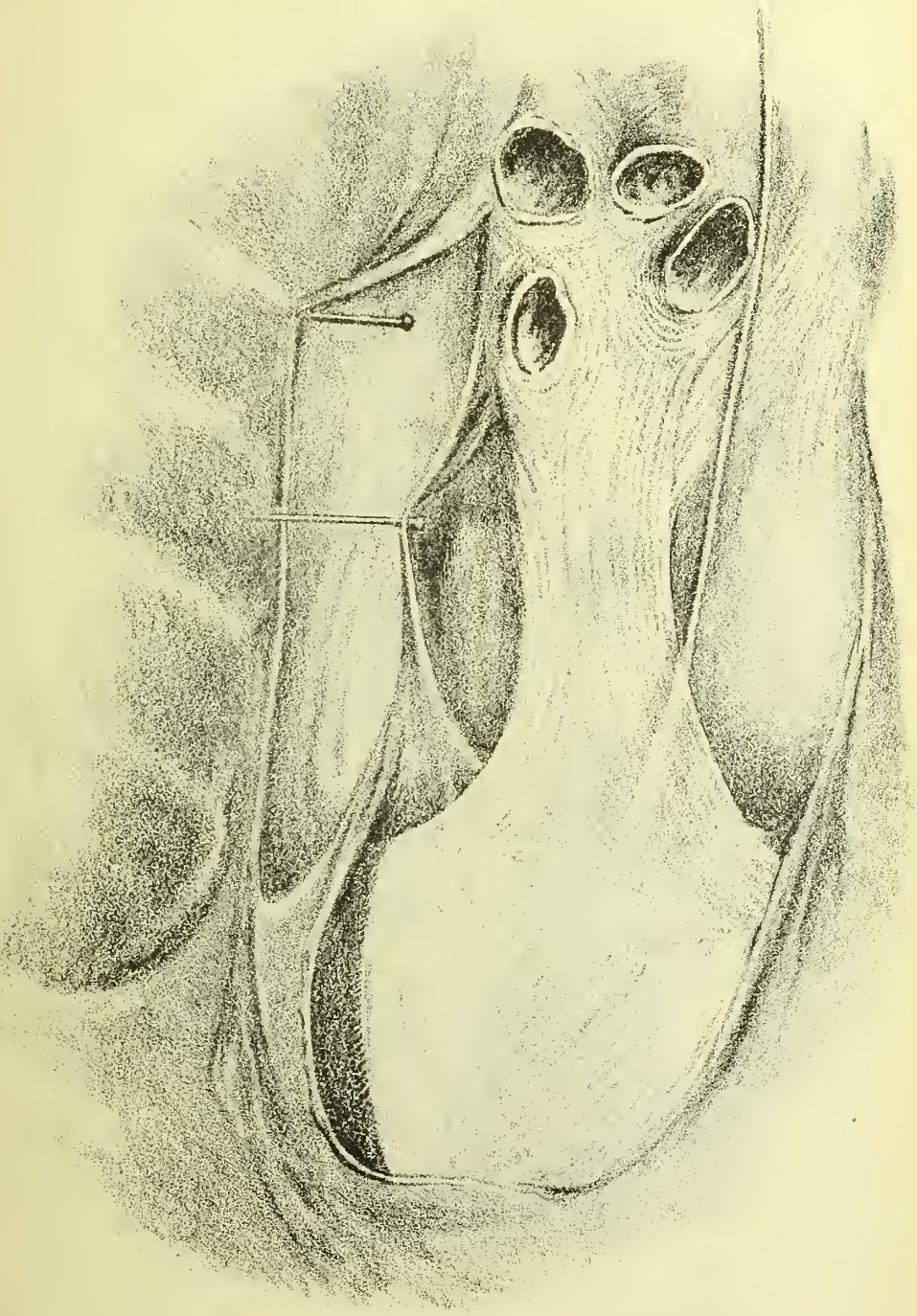

Fig. 13

Ligament phréno-péricardique droit

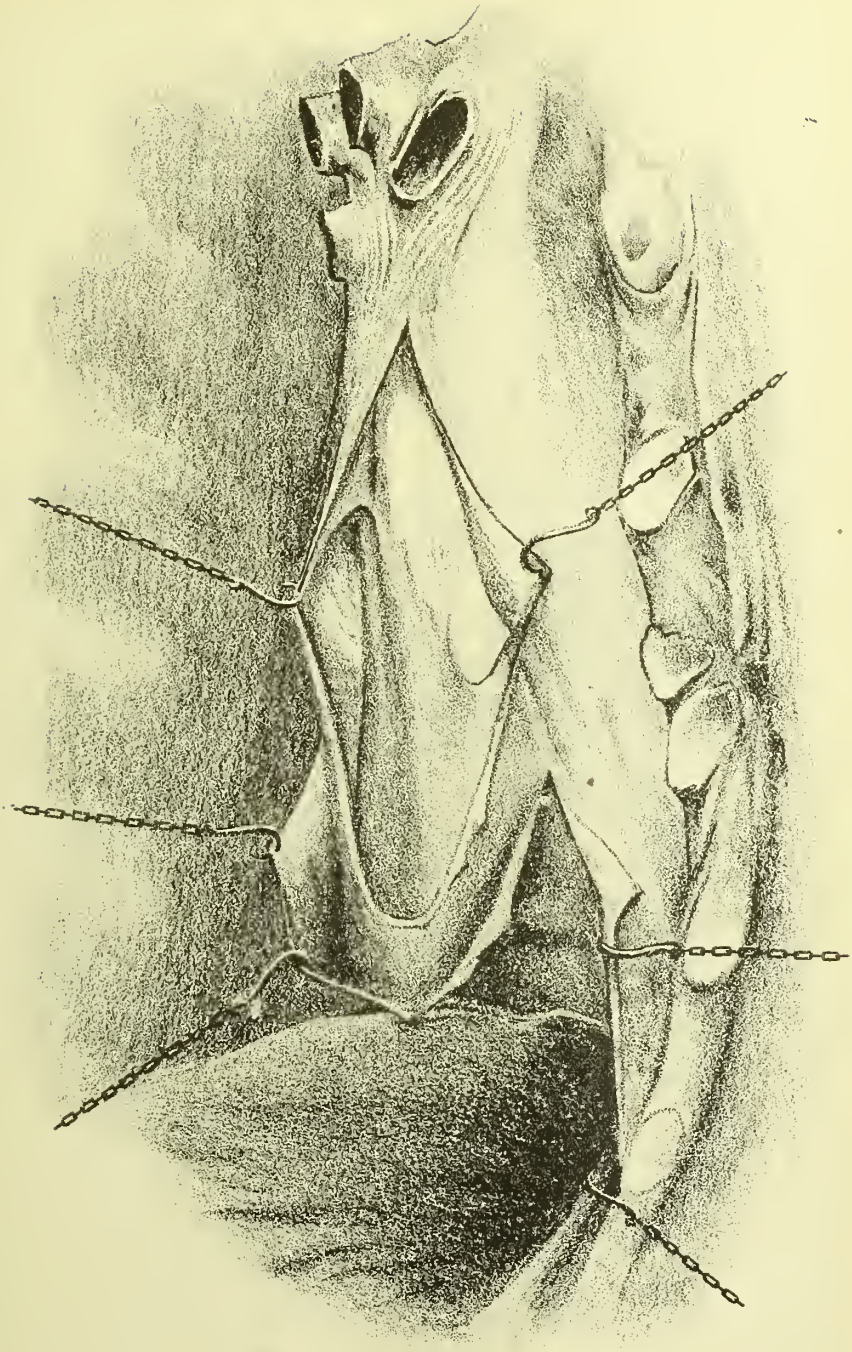

Fig. 14

Rapports de la veine cave inférieure avec le péricarde

SERMENT

En présence des Maîtres de cette École, de mes chers condisciples, et devant l'effigie d'Hippocrate, je promets et je jure, au nom de l'Être suprême, d'être fidèle aux lois de l'honneur et de la probité dans l'exercice de la Médecine. Je donnerai mes soins gratuits à l'indigent, et n'exigerai jamais un salaire au-dessus de mon travail. Admis dans l'intérieur des maisons, mes yeux ne verront pas ce qui s'y passe ; ma langue taira les secrets qui me seront confiés, et mon état ne servira pas à corrompre les mœurs ni à favoriser le crime. Respectueux et reconnaissant envers mes Maîtres, je rendrai à leurs enfants l'instruction que j'ai reçue de leurs pères.

Que les hommes m'accordent leur estime si je suis fidèle à mes promesses ! Que je sois couvert d'opprobre et méprisé de mes confrères si j'y manque !